أمراض الفم و البلعوم

السنة الرابعة – كلية الطب البشري SPU

2017-2016

الدكتور لؤي نحاس

تشريح الفم The Oral anatomy :

الشفتين The Lips :

طيتان عضليتان تحيطان بفتحة الفم و تتألف كل منها بشكل رئيسي من العضلة الدويرية الفموية و يرتبط بها العضلات الرافعة للشفة العلوية و الخافضة للشفة السفلية , و يبطنها بالداخل غشاء مخاطي فموي و يكسوها خارجياً الجلد .

بين الجلد الخارجي و الغشاء المخاطي يوجد منطقة انتقالية ذات لون أحمر Vermillion , تلتحم الشفتان العلويتان مع الشفتين السفليتين جانبياً بصوار الفم Oral Commissures.

.

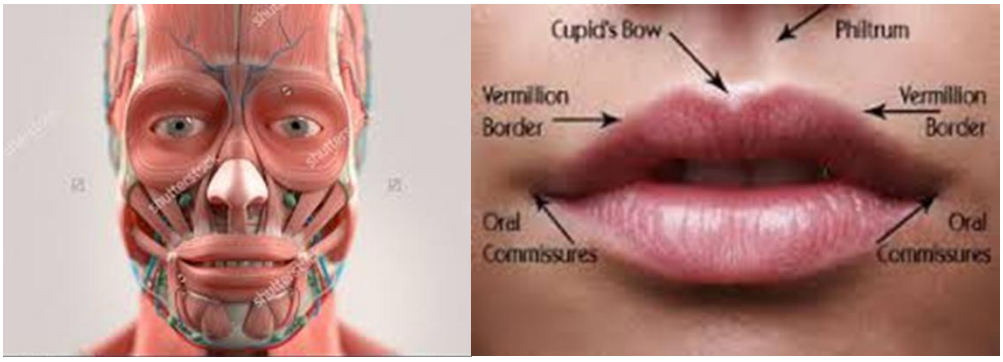

تشريح الشفتين

يروي الشفتين العلويتين الفروع الشفوية العلوية للشريانين الوجهي و تحت الحجاجي , بينما يروي الشفة السفلية الفروع الشفوية السفلية للشريانين الوجهي و الذقني .

يعصب الشفة العلوية حسياً من الفروع الشفوية العلوي للعصب تحت الحجاجي (الفكي العلوي) , و يعصب الشفة السفلية من الفروع الشفوية السفلية للعصب الذقني (الفكي السفلي)

تتعصب عضلات الشفاه حركياً من العصب الوجهي .

تنزح الشفة العلوية و القسمين الجانبين للشفة السفلية اللمف من العقد اللمفاوية تحت الفك السفلي , بينما ينزح الجزء المتوسط من الشفة السفلية للعقد اللمفاوية تحت الذقن

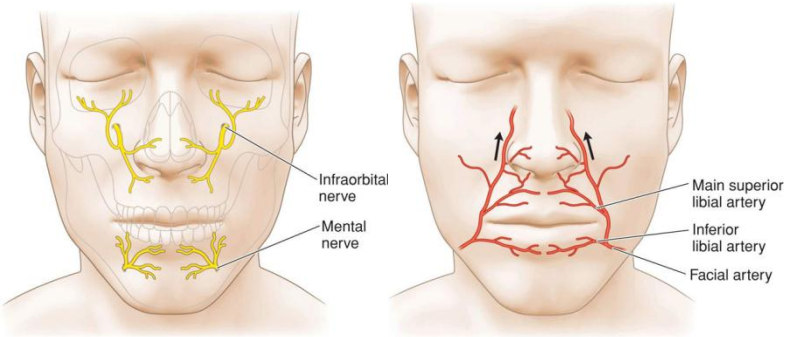

تروية و تعصيب الشفتين

جوف الفم Oral Cavity :

الحدود :

يحد جوف الفم من الأعلى الحنك الصلب The Hard Palate , و من الأسفل أرض الفم و يشكله العضلة الضرسية اللامية Mylohyoid Muscle و الغشاء المخاطي لأرض الفم , ومن الوحشي مخاطية الخد و العضلة المبوقة Buccinator Muscle, من الخلف العضلة الحنكية اللسانية Glosopalatine Muscle .

القسم بين الأسنان و الخد يسمى دهليز الفم .

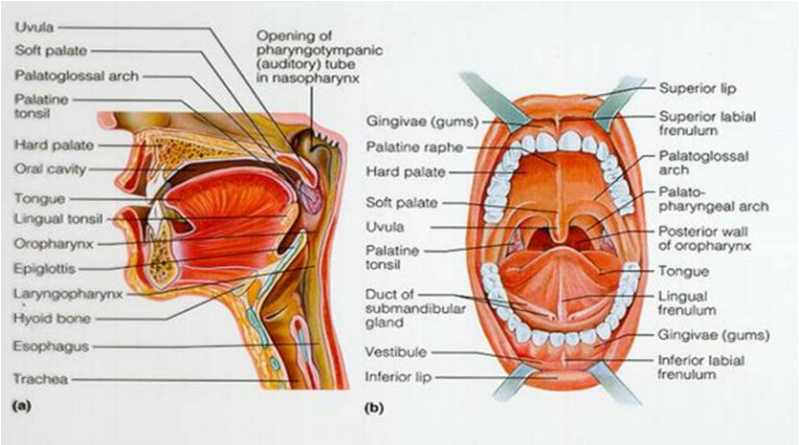

جوف الفم

يتألف الحنك من قسم أمامي (الحنك الصلب Hard Palate) و يتألف من التحام الناتئ الحنكي للعظم الفكي العلوي مع الصفيحة الأفقية للعظم الحنكي بالجهتين , و قسم خلفي (الحنك الرخو Soft Palate) و يتألف من مجموعة من العضلات وظيفتها الأساسية فصل جوف الأنف عن الفم خلال البلع لمنع قلس الطعام للأنف أثناء البلع و هي :

-موترة شراع الحنك Tensor Velipalatine Muscle : عضلة كل جهة تلتحم مع الأخرى لتشكل السفاق الحنكي و تعطي القوام و المتانة لشراع الحنك , تعصب بالعصب مثلث التوائم

-رافعة شراع الحنك Levator Velipalatine Muscle : تنشأ من القسم الغضروفي لنفير أوستاش و ترتكز على السفاق الحنكي , و هي المسؤولة عن فتح نفير أوستاش أثناء البلع , تعصب بالعصب المبهم

-العضلة الحنكية اللسانية (السويقة الأمامية للوزة الحنكية) تتعصب بالعصب المبهم

-العضلة الحنكية البلعومية (السويقة الخلفية للوزة الحنكية) تتعصب بالعصب المبهم

-عضلة اللهاة .

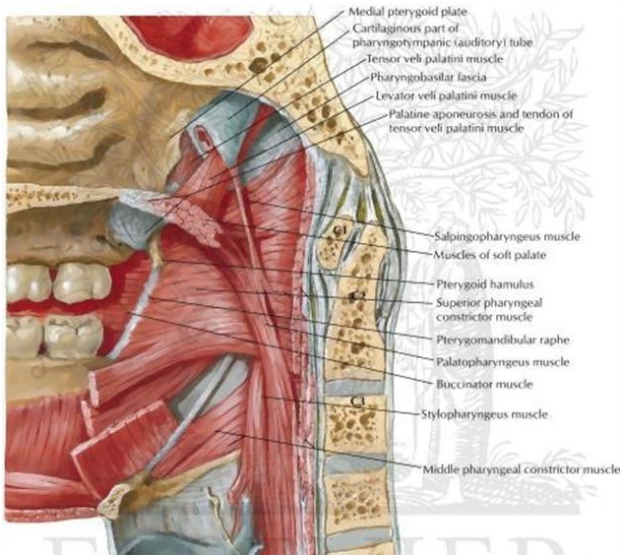

عضلات شراع الحنك

يتألف اللسان The Tongue من قسمين يختلفان في التكون الجنيني , الثلثين الأماميين للسان و يحوي الحليمات الذوقية و يتبع جوف الفم , و ثلث خلفي (يتبع البلعوم الفموي تشريحياً) و يحوي على نسيج لمفاوي و اللوزة اللسانية
للسان عضلات داخلية طولية و عمودية و معترضة تشكل بنية اللسان العضلية يمكن من خلالها تغيير شكل اللسان و عضلات خارجية مسؤولة عن حركة اللسان و هي العضلة الذقنية اللسانية, اللامية اللسانية , الإبرية اللسانية , الحنكية اللسانية .

تعصب عضلات اللسان حركياً بالعصب تحت اللساني (القحفي 12) عدا العضلة الحنكية اللسانية تعصب بالمبهم .
يعصب العصب اللساني فرع الانقسام الفكي السفلي للعصب مثلث التوائم الثلثين الأماميين للسان حسياً بينما يعصب العصب البلعومي اللساني الثلث الخلفي لقاعدة اللسان , ينقل عصب حبل الطبل فرع العصب الوجهي حس الذوق من الثلثيين الأماميين للسان , بيمنا ينقل العصب البلعومي اللساني حس الذوق من قاعدة اللسان .

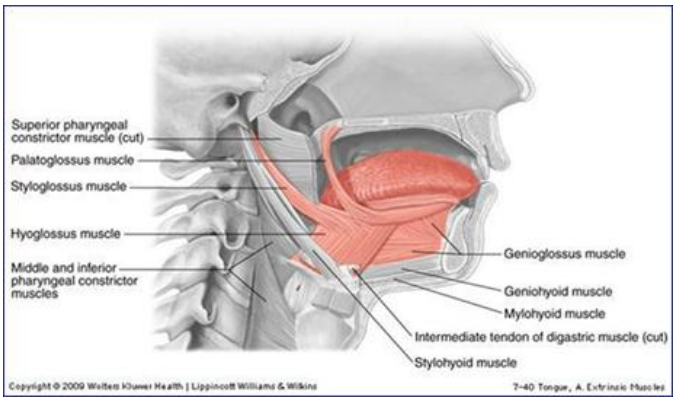

عضلات اللسان

تشكل العضلة الضرسية اللامية Mylohyoid Muscle القوام العضلي لأرض الفم , و يوجد القسم العميق للغدة تحت الفك و قناتها (قناة وارطن) و الغدة اللعابية تحت اللسان تحت الغشاء المخاطي لأرض الفم و تفتح قناة وارطن في أرض الفم على جانبي لجام اللسان .

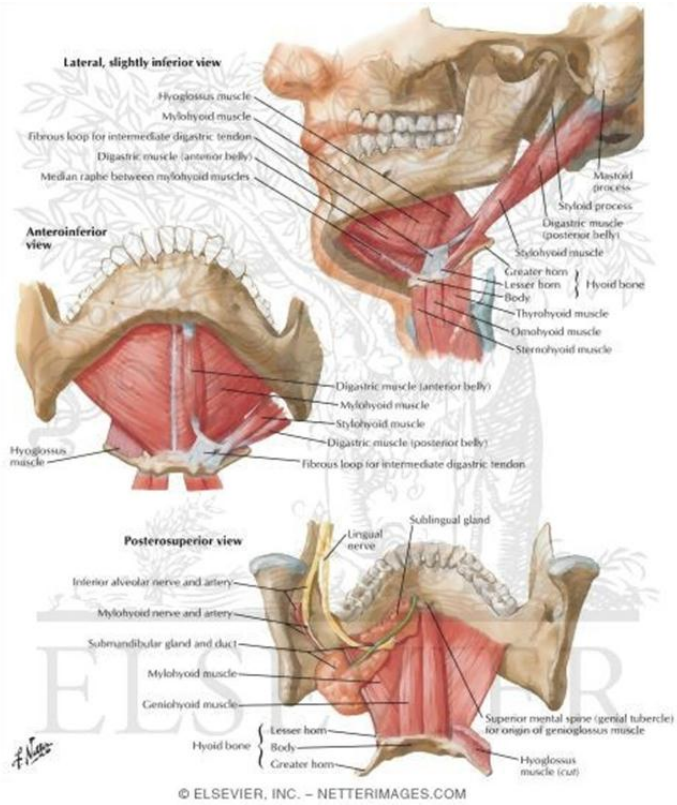

أرض الفم

التشوهات الخلقية Congetal Malformation :

انشقاق الشفة و الحنك الخلقيين Cleft Lip and Palate :

لمحة جنينية :

تتشكل 5 بروزات وجهية Facial Prominences تحيط بجوف الفم البدئي Stomodeum باكراً خلال الأسبوع الرابع من الحياة الجنينية :

1- النتوء الجبهي الأنفي Frontonasal Prominence
2- نتوئين فكيين علويين في كل جهة Paired Maxillary Prominences
3- نتوئين فكيين سفليين في كل جهة Paired Mandibular Prominences

تظهر حفرتين أنفيتين Nasal pits في القسم السفلي من النتوء الجبهي الأنفي , و الأنسجة المحيطة بكل حفيرة تقسم إلى الناتئ الأنفي الوحشي و الناتئ الأنفي الأنسي Lateral & Medial Nasal Promineneces

القطعة بين الفكيين العلويين Intermaxillary Segment تنشأ من التحام الناتئيين الأنفيين الأنسيين في كل جهة و تعطي : ذروة الأنف – العميد – القسم المركزي من الشفة العلوية – الحنك الأولي Primary Palate و الذي يعطي بدوره القسم المركزي من السنخ العلوي و القسم من الحنك الصلب أمام الثقبة القاطعة)

التحام الناتئ الفكي العلوي في كل جهة مع الناتئ الأنفي الأنسي يشكل الجزء الوحشي من الشفة العلوية في كل جهة .

يتشكل الحنك الثانوي Secondary Palate من التحام الناتئيين الفكيين العلويين مع بعضهما و يعطي الحنك الصلب خلف الثقبة القاطعة و الحنك الرخو

الفشل في التحام الناتئ الأنفي الأنسي مع الناتئ الفكي العلوي جنينياً يؤدي إلى انشقاق Clefting الحنك الأولي و الشفة

الفشل في التحام الناتئيين الفكيين العلويين مع بعضهما جنينياً يؤدي إلى إنشقاق الحنك الثانوي

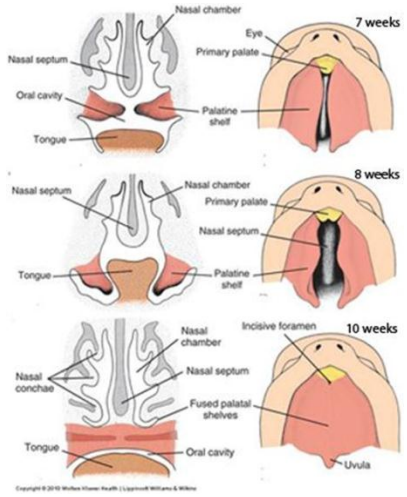

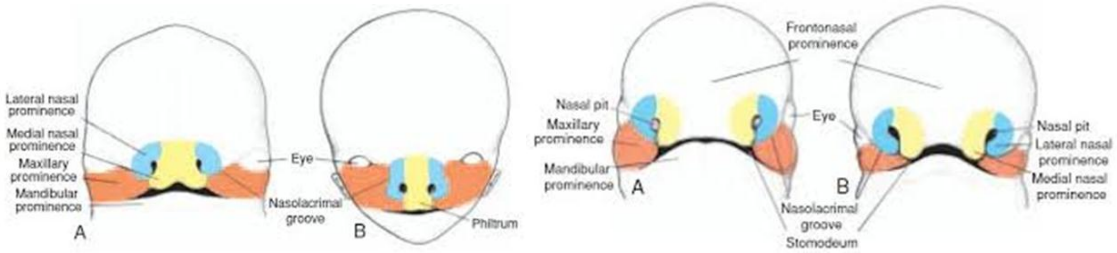

التكوين الجنيني لجوف الفم

الأسباب :

الأسباب المباشرة لفشل الالتحام جنينياً مازالت عير مفسرة بشكل كامل , العوامل المتهمة :

1- أسباب وراثية
2- قد تترافق مع متلازمات عديدة (فان دير وود Van der Woude - CHARGE- داون Dawn - بير روبين Pierre Robine)
3- تناول أدوية خلال الحمل مثل مضادات الاختلاج و مشتقات حمض الريتان Retinoic acid
4- عوز حمض الفوليك
5- التدخين و الكحول خلال الحمل

الوبائيات :

- انشقاق الحنك و الشفة تعد أشيع التشوهات الخلقية للوجه (0,5-1 /1000 ولادة)
- 45% انشقاق الشفة مع الحنك – 30% انشقاق حنك معزول – 25% انشقاق شفة معزول
- ثلثين حالات انشقاق الشفة بالجهة اليسرى
- ثلثين حالات انشقاق الشفة ذكور
- ثلثين حالات انشقاق الحنك إناث

الأنماط :

تشمل نقاط التصنيف (الشفة , الحنك , أحادي & ثنائي الجانب , انشقاق كامل & غير كامل)

درجة الانشقاق :

1- انشقاق الشفة :
- الانشقاق الصغير Microform Cleft : عدم اكتمال العضلة الدويرية الفموية مع سلامة البشرة المغطية , يظهر كثلمة على الشفة العلوية
- الانشقاق غير الكامل Incomplete Cleft : يشمل الانشقاق العضلة مع البشرة المغطية مع سلامة أرض الأنف
- الانشقاق الكامل Complete Cleft : يشمل الانشقاق العضلة و البشرة المغطية و يمتد لأرض الأنف

انشقاق الشفة الصغير انشقاق الشفة غير الكامل

انشقاق الشفة الكامل

انشقاق الشفة ثنائي الجانب

2- انشقاق الحنك :

- تضاعف (انشقاق اللهاة) Bifid Uvula
- انشقاق تحت المخاطية Submucous Cleft انشقاق بعضلات شراع الحنك مع سلامة الغشاء المخاطي
  - يترافق مع انشقاق اللهاة
  - جس ثلمة عظمية عند النهاية الخلفية لعظم الحنك
  - قد يترافق مع قصور بشراع الحنك (خنة بالصوت – ارتجاع السوائل عبر الأنف أثناء البلع)
- الانشقاق غير الكامل Incomplete Cleft : يشمل عضلات شراع الحنك مع المخاطية المغطية و جزء من عظم الحنك خلف الثقبة القاطعة (سلامة الحنك الأولي و جزء من الحنك الثانوي)
- الانشقاق الكامل Complete Cleft : يشمل الانشقاق العضلات و المخاطية المغطية مع كامل الحنك الثانوي (خلف الثقبة القاطعة)
- Tessier Clefts : يشمل كامل عظم الحنك و الأنسجة الرخوة و يشمل انشقاق الحنك مع الشفة العلوية .

انشقاق شراع الحنك تحت المخاطية

انشقاق الحنك غير الكامل

الانشقاق الكامل

Tessier Clefts

الاضطرابات المرافقة لانشقاق الحنك و الشفة :

- صعوبة التغذية و الارضاع و عدم اكتساب الوزن (ارتجاع السوائل عبر الأنف أثناء البلع و صعوبة مص الحلمة أثناء الارضاع)
- التشوهات التجميلية للشفة و الأنف(يترافق انشقاق الشفة العلوية مع تشوهات في ذروة الأنف و الوتيرة و أرض الأنف)
- اضطراب الطريق الهوائي في حال ترافقة مع تشوهات أخرى مثل Pierre Robine Syndrome - انسداد الأنف بسبب التشوهات المرافقة
- يترافق انشقاق الحنك مع التهاب الأذن الوسطى المصلي بسبب تشوه العضلة الرافعة لشراع الحنك المسؤولة عن فتح نفير أوستاش أثناء البلع

التدبير :

- تدبير اضطرابات التغذية
- التدبير الجراحي لانشقاق الشفة بعمر 10 أسابيع
- التدبير الجراحي لانشقاق الحنك بعمر السنة
- تدبير التهاب الأذن الوسطى المصلي المرافق لانشقاق الحنك (خزع غشاء الطبل مع تركيب أنبوب تهوية)
- تدبير التشوهات المرافقة للأنف جراحياً (انحراف الوتيرة و تشوه ذروة الأنف)
- معالجة كلامية (Speech Therapy)
- استشارة وراثية لتقييم وجود تشوهات أخرى .

أمراض و افات جوف الفم :

القرحات القلاعية Aphthous ulcers :

تقرحات صغيرة ومؤلمة قد تكون مفردة أو متعددة , أكثر ما تتوضع على حواف اللسان و مخاطية الشفاه لكن يمكن مشاهدتها في أي مكان من الفم , ليس لها سبب معروف حتى الآن .

<u>الأسباب المتهمة :</u>الرض , الشدة النفسية ,عوز شوارد الدم و فيتامين B12 و حمض الفوليك , نقص مناعة ,عوامل هرمونية

<u>يقسم إلى 3 أنماط :</u>

1- صغير 80 % قطره أصغر من 1 سم , لا يترك ندبة

2- كبير 10 % قطره 1-3 سم , قد يكون متعدد , قد يترك ندبة

1- حلئي الشكل 10 % قرحات صغيرة متعددة 1-3 ملم , تستمر لأكثر من شهر , قد يترك ندبة

<u>داء سوتون :</u> قرحات قلاعية ناكسة من النمط الكبير

التدبير : مسكنات , ستيروئيدات موضعية , مطهرات الفم , ازالة العامل المسبب , يشفى عفويا عادة خلال 7-14 يوم (الشكل الصغير) .

القلاع الصغير القلاع الكبير القلاع حلئي الشكل

القرحات الإنتانية Infective ulcers :

أشيعها الحلأ البسيط Herpes Simple

الإمراضية : خمج أولي أو إعادة تفعيل لفيروس الحلأ البسيط النمط 1 HSV type 1 (يترافق HSV2 مع الأفات التناسلية و يود بشكل نادر في الآفات الفموية)

الخمج الأولي : عند الأطفال سلبي المصل , يترافق مع حمى , دعث , اعتلال عقد لمفاوية .

الخمج الثانوي : عودة نكس للفيروس في عقدة مثلث التوائم (حيث يهاجر الفيروس على طول الأغماد العصبية المحورية) يتم تحريضه بالشدة و الرض و التثبيط المناعي .

الأعراض و العلامات : حويصلات مؤلمة صغيرة تتقرح تاركاً سطحاً احمرارياً مغطى بقشرة رمادية يشفى بدون أن يترك ندبة يتراف مع أعراض عامة (حرارة , تعب , ضخامة عقد لمفاوية ..) يشفى خلال 1-2 أسبوع .

يحدث عودة التفعيل الثانوي عادةً عند الوصل المخاطي الجلدي للشفتين و يمكن أن يسبق ظهور الحويصلات إحساس بالحرق أو الحكة .

التدبير : مضادات الفيروسية كالأسيكلوفير فموي و موضعي

الحلأ البسيط

التهاب الفم بالمبيضات البيض (السلاق) :

تسببها فطور المبيضات البيض

عوامل الخطورة : الرضع و المسنون , ضعف المناعة مثل مرضى السكري و الأيدز و المعالجة بمثبطات المناعة , الاستخدام المديد للصادات الحيوية , يشاهد عند مرضى الربو على الحنك الرخو بسبب استخدام الستيروئيدات الموضعية , المعالجة الشعاعية

الأعراض و العلامات : تتظاهر على المخاطية بشكل نقطي أو غشاء أبيض يمكن إزاحتها بسهولة بخافض اللسان (يميزه عن الطلاوة البيضاء) ويشاهد تحتها عندئذٍ مخاطية محمرة مدماة.

العلاج : مضادات فطور (Nystatin غرغرة فموية ثم بلع) , ازالة العامل المسبب ان أمكن .

التهاب الفم الفطري (المبيضات)

الطلاوة البيضاء Leukoplakia :

فرط تقرن مخاطية جوف الفم , وقد تترافق مع عسر تصنع تتظاهر كبقع أو سطح ابيض غير منتظم لا يمكن إزالتها بخافض اللسان .

الأسباب : التعرض لعامل مخرش موضعي مزمن كالتدخين أو الكحول أو أسنان شئذة أو جسور سنية .

10 % من الحالات تتحول للخباثة خلال خمس سنوات , أشيع ما تصيب الشفتين و مخاطية الشدق .

الطلاوة البيضاء

الطلاوة الحمراء Erythroplakia: تتميز بميلها للخباثة بنسبة أكبر بكثير من الطلاوة البيضاء ويشير البعض على أنها قد تبدي عند 50 % من الحالات سرطانة أو عسر تنسج شديد بالخزعة.

الطلاوة الحمراء

الطلاوة المشعرة Hairy Leukoplakia :

فرط تصنع مخاطي سليم يترافق مع فيروس أبشتاين بار EBV و يشاهد بشكل خاص عند مرضى الأيدز , تتظاهر على شكل بقع بيضاء على طرفي اللسان .

الطلاوة المشعرة

اللسان الجغرافي Mappy tongue :

توسف الحليمات الخيطية Desqumation filiform papillae في بعض مناطق اللسان بشكل غير منتظم , تظهر سريريا ببقع بيضاء و حمراء تتوزع بشكل غير منتظم على سطح اللسان .

عادةً لا عرضي , قد يتظاهر بحس حرقة باللسان أو اضطراب تذوق .

التدبير Vitamin A + Zinc في الحالات العرضية .

اللسان الجغرافي

اللسان المشقوق Fissured tongue :

شقوق متفاوتة الحجم تظهر على سطح اللسان أو جانبي اللسان أو تشمل كامل اللسان , تشاهد عند 10% من العالم و قد تنتقل وراثياً بصفة جسمية قاهرة .

لا عرضية عادةً , و قد تترافق مع متلازمات مثل Down Syndrome – Meklersson Rossental

اللسان المشقوق

اللسان المشعر الأسود Black hairy tongue :

ليس له سبب معروف , يشاهد عندالمدخنين

نمو زائد للحليمات الخيطية على سطح اللسان , وقد تكون سوداء أو زرقاء أو بنية أو بيضاء وهذا يعتمد على الفلورا الجرثومية والتلون بالنيكوتين

يترافق مع فرط نمو المبيضات

المعالجة بتنظيف سطح اللسان بالفرشاة بشكل جيد ومنتظم

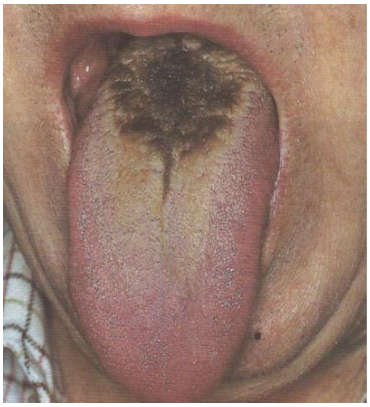

اللسان المشعر الأسود

الدرق اللسانية Lingual thyroid:

لمحة جنينية : تنشأ الدرق جنينياً من الثقبة العوراء في قاعدة اللسان , و تنزل للأسفل إلى موقعا النهائي بمستوى الحلقات الرغامية 2-3 خلال الأسابيع 7- 12 جنينياً .

الفشل في هجرة الغدة الدرقية سفلياً خلال الحياة الجنينية يؤدي إلى الدرق اللسانية .

الأعراض : صوت مخنوق – صعوبة تنفس – عسر بلع

الفحص السريري : كتلة مزرقة عند قاعدة اللسان

الاستقصاءات : ايكو للعنق و الغدة الدرقية للبحث عن نسيج غدي طبيعي – ومضان درق – اختبارات وظائف الدرق مخبرياً

التدبير :

المعالجة بالهرمون الدرقي لانقاص حجمها بالتلقيم الراجع (تثبيط TSH)

استئصال جراحي

الدرق اللسانية

خناق لودويغ Ludwig s Angina :

التعريف : التهاب نسيج خلوي ثنائي الجانب للأحياز تحت الفك و تحت اللسان و تحت الذقن .

مصدر الانتان : الأسنان (الأشيع) – الغدة تحت الفك – رض نافذ

العضويات الممرضة : اللاهوائيات (الاشيع – مصدر سني)

الأعراض و العلامات : قشاوة خشبية لارض الفم – تورم و صلابة العنق اسفل الفك – سيلان لعابي – صعوبة تنفس بسبب تورم اللسان و انزياحه خلفياً – عسر بلع – ضزز – حرارة و سوء حالة عامة

الاختلاطات : انضغاط الطرق التنفسية – انتان دم

التدبير : تأمين طريق هوائي (تنبيب أنفي (صعوبة التنبيب الفموي بسبب ضخامة اللسان) – خزع رغامى) – صادات وريدية (المضادة للاهوائيات مثل Clindamycine) – شق خارجي في حال تشكل الخراج .

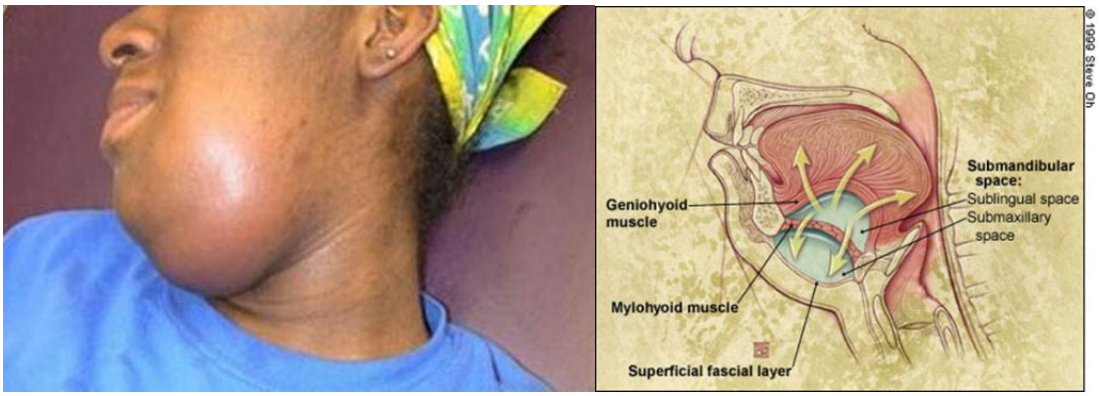

خناق لودويغ

الكتل والتورمات داخل الفم Mass and swellings in the mouth

الخلقية أو الولادية Congenital

الأورام الوعائية الدموية Haemangioma

الورم اللمفاوي الكيسي Cystic hygroma

المكتسبة Acquired

الضفيدعة Ranula

الكيسات الاحتباسية المخاطية Mucus retention cyst

الحيد العظمي الحنكي Torus platinus

الأورام السليمة

أورام الغدد اللعابية مثل الورم المختلط (متعدد الأشكال Pleomorphic adenoma)

الأورام الخبيثة

السرطان شائك الخلايا Squamous cell carcinoma

أورام الغدد اللعابية الخبيثة مثل السرطان الغدي الكيسي Adenoid cystic carcinoma

الساركومات Sarcomas

اللمفومات Lymphomas

منشأ سني Dental

الخراجات Abscess

الكيسات السنية Cyst

الضفيدعة Ranula

كيسة احتباسية تتشكل في أرض الفم تحت اللسان بسبب انسداد أقنية الغدة تحت الفك أو الغدة تحت اللسان

تتظاهر بأرض الفم على شكل كيسة شفافة بسبب احتوائها على سائل رائق دافعة اللسان نحو الأعلى ,و قد تتظاهر بشكل كتلة عنق خارجية تحت الذقن (الضفيدعة الغاطسة Plunging ranula) بسبب خرقها للعضلة الضرسية اللامية .

الجراحة بالتوخيف Marsupialization (الفتح الواسع للكيسة) , استئصال جدار الكيسة و الغدة تحت اللسان يقلل من نسبة النكس

الضفيدعة الغاطسة الضفيدعة

الكيسة الاحتباسية المخاطية Mucus retention cyst

تورم مدور شاحب ذي سطح أملس مملوء بالمخاط , سببها انسداد بفوهة الغدد المخاطية .

يمكن أن تظهر بأي مكان في جوف الفم أو الشفتين .

العلاج بالاستئصال الجراحي بحال حدثت أعراض أو كان التشخيص غير مؤكد .

الكيسة الاحتباسية المخاطية

الحيد الحنكي Palatines Torus

ورم عظمي سليم Osteoma في الحنك الصلب مغطى بمخاطية سليمة , قد يتقرح سطحه نتيجة الرض ببدلة الأسنان .

لا يحتاج لاستئصال إلا بحال سبب أعراض أو تعارض مع تركيب بدلة الأسنان.

الحيد الحنكي

الأورام الخبيثة في جوف الفم :

يتظاهر ككتلة متقرحة يزداد حجمها تدريجياً , و قد تكون نازفة و مؤلمة (كقاعدة عامة كل قرحة لا تشفى خلال أسبوعين يجب أن يجرى لها خزعة استئصالية لنفي الخباثة)

الأعراض السريرية الأخرى : عدم ملائمة البدلات السنية , تخلخل الأسنان , عسر بلع , ضزز , رائحة النفس الكريهة , نمل الأسنان السفلية (إصابة العصب السنخي السفلي) , ...

النمط النسيجي الأشيع كارسينوما شائكة الخلايا SCC

العوامل المؤهبة التدخين – الكحول – الرض المزمن (أسنان شئزة) – الفيروس الحليمي البشري HPV و التعرض لأشعة الشمس المزمن (سرطان الشفة السفلية)

قد يظهر على آفات سابقة مثل الطلوان الأبيض والطلوان الأحمر

النقائل اللمفاوية الأشيع للعقد الرقبية العميقة مستوى 1-2- 3

التصنيف المرحلي لأورام الفم الخبيثة AJCC Staging 2010 :

T0: لا دليل على وجود ورم بدئي

T1 : الورم البدئي أصغر أويساوي 2 سم

T2 : الورم البدئي أكبر من 2 سم و أصغر أو يساوي 4 سم

T3 : الورم البدئي أكبر من 4 سم

T4 : الورم يغزو التراكيب المجاورة (T4a الورم يغزو العظم القشري لعظم الفك السفلي , العصب السنخي السفلي , أرض الفم , الجلد الخارجي , الجيب الفكي ... --- T4b الورم يغزو الحيز الماضغي , قاعدة القحف , الشريان السباتي الباطن ...)

النقائل اللمفاوية الناحية (N)

N0 : لا يوجد نقائل عقدية ناحية

N1 : عقدة لمفاوية وحيدة في نفس جهة الورم أصغر أوتساوي 3 سم بقطرها الأعظم

N2a : عقدة وحيدة بنفس الجهة أكبر من 3 سم و أصغر أو تساوي 6 سم

N2b : عدة عقد لمفاوية بنفس جهة الورم كل منها أصغر أو تساوي 6 سم

N2c : عقد لمفاوية ثنائية الجانب أو بالجانب المقابل للورم كل منها أصغر أو تساوي 6 سم

N3 : أي عقدة لمفاوية أكبر من 6 سم

النقائل البعيدة (M)

M0 : لا يوجد نقائل بعيدة

M1 : يوجد نقائل بعيدة

سرطان الشفتين Lips Cancer :

أشيع مكان لسرطان الفم

الشفة السفلية 90% & الشفة العلوية 10%

النمط النسيجي الاشيع لسرطان الشفة السفلية كارسينوما شائكة الخلايا SCC

النمط النسيجي الأشيع لسرطان الشفة العلوية كارسينوما قاعدة الخلايا BCC

ينتقل سرطان الشفة السفلية للعقد اللمفاوية في العنق (مستوى 1-2-3)أحادي أو ثنائي الجانب في حال إصابة الجزء المركزي من الشفة (معدل النقائل اللمفاوية لكافة المراحل 2-15%)

ينتقل سرطان الشفة العلوية للعقد اللمفاوية في العنق (مستوى 1-2-3) بجهة الاصابة فقط بسبب صفائح الالتحام الجنينية

اصابة الشفة العلوية و الصوارين يعطي انذاراً أسوء

أورام الشفة السفلية الخبيثة

سرطان اللسان الفموي Oral Tongue Cancer :

الورم الثاني من حيث الشيوع في سرطانات الفم و الأسوء انذاراً

يشمل اللسان الفموي الثلثين الأماميين للسان أمام الحليمات Circumvallate papillae

النمط النسيجي الأشيع كارسينوما شائك الخلايا SCC , الأنماط الأخرى الورم العضلي المخطط Rhabdomyosarcoma

إصابة الحواف الجانبية للسان أكثر شيوعاً

ارتشاح الورم في عمق اللسان أكثر من 2-4 ملم يترافق مع زيادة نسبة الانتقالات و النكس الموضعي

يتظاهر سريرياً كقرحة غير شافية أو كتلة متنبتة أو كتلة في عمق اللسان .

الأعراض المتأخرة تشمل تثبت اللسان و اضطراب في البلع و الكلام (بسبب الارتشاح في العضلات اللسانية أو العصب تحت اللسان) – نقص في حس اللسان (اصابة العصب اللساني) – ضخامة عقد لمفاوية رقبية .

النقائل اللمفاوية شائعة و بشكل أولي للمستويات الرقبية 1-2-3 , و تكون هذه النقائل ثنائية الجانب في اورام ظهر اللسان أو الوجه السفلي للسان (نسبة النقائل اللمفاوية 25-66% لكافة المراحل)

ورم خبيث على الحواف الجانبية للسان

سرطان الشدق Carcinoma of Buccal mucosa :

شائع في الهند و اليمن بسبب شيوع استخدام القات

أشيع مكان للإصابة مقابل الرحى السفلية الثالثة , النمط النسيجي الأشيع كارسينوما شائكة الخلايا (اشيع مكان لحدوث السرطانة الثألولية Verrocous Carcinoma) و قد يحدث على طلوان سابق .

يرتشح في المراحل المتقدمة في العضلة المبوقة – الجلد الخارجي – الفك السفلي – الحنك – الجيب الفكي (عمق الورم أكثر من 6 ملم يترافق مع زيادة في نسبة الامراضية و الوفاة)

يرتشح لمفاوياً بشكل أولي للعقد تحت الفك السفلي (النقائل الخفية 10%)

سرطان الشدق

سرطان أرض الفم Carcinoma of the Floor of the Mouth :

الورم الثالث من حيث الشيوع في سرطانات الفم – النمط النسيجي الأشيع SCC - أشيع توضع له بالقسم الأمامي عند فوهة قناة الغدة تحت الفك

يرتشح موضعيا بعضلات اللسان (تثبت اللسان) – العصب اللساني (نقص حس اللسان) – الفك السفلي (من الهام تحديد الغزو العظمي على الطبقي المحوري لتحديد خطة الجراحة)- و يرتشح للغدة تحت الفك السفلي عبر قناة وارطن

النقائل اللمفاوية شائعة (نسبة النقائل اللمفاوية الخفية 10-25%) أحادي و ثنائي الجانبي للمستويات العقدية الرقبية العميقة مستوى 1-2-3

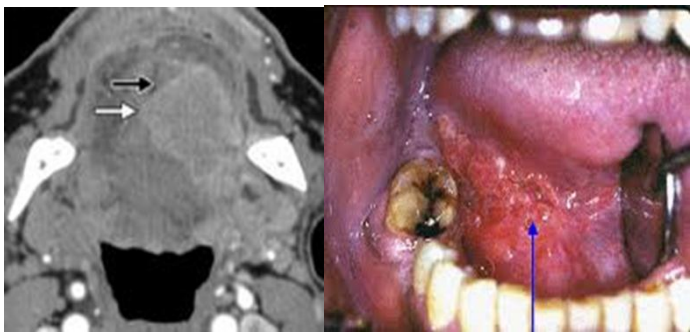

ورم خبيث في جوف الفم

سرطان الحنك الصلب Carinoma of Hard palate :

نصف الحالات كارسينوما شائكة الخلايا , اورام الغدد اللعابية الصغيرة الخبيثة شائعة أيضاً (كارسينوما الغدانية الكيسية Adenoidcyctic Carcinoma)

يتظاهر كقرحة غير شافية أو ككتلة متنبتة أو تورم في الحنك الصلب (صعوبة ملائمة البدلات السنية)

يشكل السمحاق العظمي حاجز أمام ارتشاح الورم – يغزو في الحالات المتقدمة أرض الأنف عبر الثقبة القاطعة و يغزو الحفرة الجناحية الحنكية عبر الثقبين الحنكيين الكبرى و الصغرى .

نسبة النقائل العقدية الخفية (10-25%)- و يرتشح للعقد خلف البلعوم و تحت الفك السفلي و الوداجية العلوية

أورام الحنك الصلب الخبيثة

التدبير :

الأورام T1-T2 استئصال جراحي أو معالجة شعاعية

N0 تجريف فوق الكتلامية في أورام اللسان و قاعدة الفم (النقائل اللمفاوية الخفية شائعة > 15 %)

N1 -- N3 : تجريف عنق جذري أو جذري معدل

معالجة شعاعية بعد الجراحة في حال الحواف مصابة – غزو أغماد الأعصاب – حواف الاستئصال مصابة

الأورم T3-T4 استئصال جراحي متبوع بمعالجة شعاعية

N0 تجريف فوق الكتلامية (ثنائي الجانب في أورام اللسان و الأورام على الخط المتوسط)

N1— N3 تجريف عنق جذري أو تجريف جذري معدل

تستخدم المعالجة الكيميائية كعلاج متمم في السرطانات المتقدمة .

يحدد ارتشاح عظم الفك السفلي بالورم بالتصوير الطبقي المحوري , الارتشاح بسمحاق العظم يتطلب اجراء استئصال فك سفلي هامشي Marginal mandibulectomy , بينما الارتشاح العظمي يتطلب استئصال الفك السفلي الشدقي Segmental mandibulectomy مع الترميم .

سرطان أرض الفم مرتشح بالفك السفلي أمامياً

تشريح البلعوم The Pharynx Anatomy :

البلعوم هو أنبوب عضلي مخاطي يمتد من قاعدة القحف علوياً و يتصل سفلياً مع المري بمستوى الغضروف الحلقي , يتصل أمامياً مع أجواف الأنف و البلعوم و الحنجرة , و يحده من الخلف اللفافة أمام الفقار و أجسام الفقرات الرقبية .

يقسم البلعوم سريرياً الى ثلاثة أقسام :

- البلعوم الأنفي Nasopharynx : يمتد من قاعدة القحف حتى مستوى شراع الحنك , يبطنه بشرة تنفسية أسطوانية مهدبة , كما يحوي على نسيج لمفاوي (الناميات) , يقع في جانبي البلعوم الأنفي فوهتي نفير أوستاش المسؤولة عن تهوية الأذن الوسطى و إلى الخلف منها حفرة روزنموللر Fossa of Rosenmuller (المكان الأشيع لأورام البلعوم الأنفي الخبيثة)

- البلعوم الفموي Oropharynx : يمتد من مستوى شراع الحنك حتى لسان المزمار , يبطنه بشرة رصفية شائكة مطبقة و يشمل الجدار الخلفي للبعوم , الثلث الخلقي للسان (قاعدة اللسان) و نسيجه اللمفاوي (اللوزة اللسانية) , الطية الحنكية البلعومية و الحنكية اللسانية في كل جانب و بينهما اللوزتين الحنكييتين Palatine Tonsils , الطيات اللسانية لسان المزمارية الأنسية و الوحشية و بينها الوهدتين .

- البلعوم الحنجري Hypopharynx : يمتد من لسان المزمار حتى الحافة السفلية للغضروف الحلقي و يتمادى مع المري سفلياً , و يشمل الجدار الخلفي للبلعوم الحنجري , الجيبين الكمثريين , المسافة خلف الحلقي .

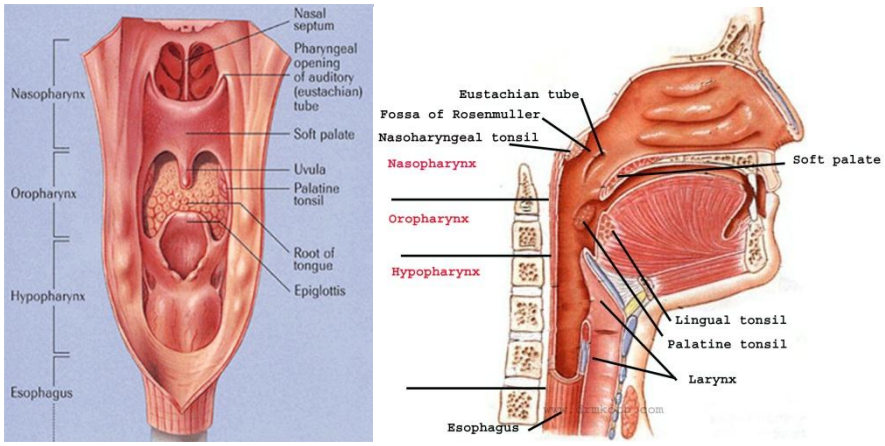

أقسام البلعوم

تقسم عضلات البلعوم إلى :

عضلات طولية وظيفتها انقاص طول البلعوم أثناء البلع و هي الحنكية البلعومية , الإبرية البلعومية , النفيرية البلعومية .

عضلات دائرية تتقلص بشكل متناسق من الأعلى إلى الأسفل أثناء البلع لتدفع اللقمة الطعامية نحو المري و هي المعصرة العلوية للبلعوم Superior Constrictor, المعصرة الوسطى للبلعوم Middle Constrictor, المعصرة السفلية للبلعوم Inferior Constrictor .

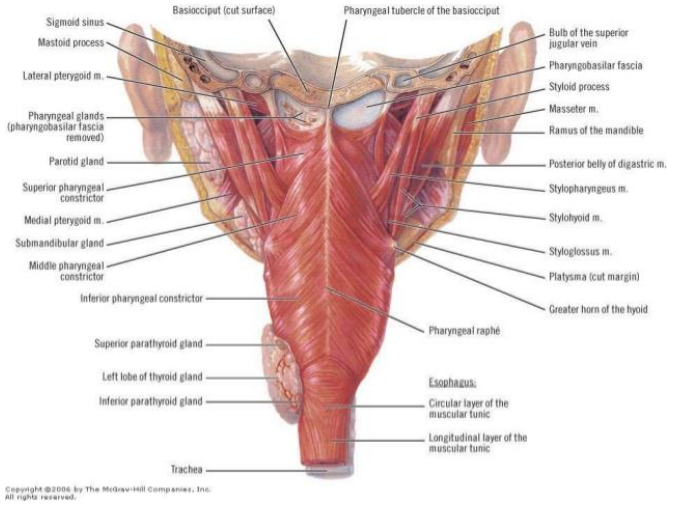

عضلات البلعوم

تتشابك الأعصاب المشاركة بتعصيب البلعوم حساً و حركياً لتشكل الضفيرة البلعومية , حيث تتشكل من :

1- العصب البلعومي اللساني : يعصب حسياً الجزء السفلي من البلعوم الانفي و البلعوم الفموي و الحنجري , حركياً العضلة الإبرية البلعومية
2- العصب المبهم : يعصب حركياً كل عضلات البلعوم عدا العضلة الإبرية البلعومية , حسياً الجيبين الكمثريين
3- الفرع الفكي العلوي للعصب مثلث التوائم : يعصب حسياً البلعوم الأنفي
4- الألياف بعد العقدية للجذع الودي

فيزيولوجيا البلع Physiology of Swallowing :

البلع هو عملية معقدة تتشابك فيها وظائف عضلات الفم و البلعوم و الحنجرة بهدف :

1- تحضير اللقمة الطعامية
2- دفعها باتجاه المري و المعدة
3- فصل جوف الأنف عن الفم لمنع قلس المواد الطعامية للأنف
4- اغلاق الطريق التنفسي أثناء البلع لحماية الطريق الهوائي من الاستنشاق عبر اغلاق الحنجرة .

تقسم عملية البلع إلى 3 مراحل (الفموية , البلعومية , المريئية)

- المرحلة الفموية Oral Phase :

تشمل هذه المرحلة :

- مضغ الطعام (عبر العضلات الماضغة : الجناحية الوحشية و الأنسية و العضلة الماضغة و يعصبها العصب مثلث التوائم)
- مزج اللقمة الطعامية مع اللعاب
- تحريك اللقمة الطعامية و دفعها خلفياً باتجاه البلعوم (بحركات اللسان و الخد و الشفاه)

- المرحلة البلعومية Pharyngeal Phase :

تشمل هذه المرحلة :

- اغلاق البلعوم الأنفي لفصل جوف الأنف عن جوف الفم عبر تقلص العضلة الرافعة لشراع الحنك (تعصب بالمبهم) و العضلة الموترة لشراع الحنك (تعصب بالعصب مثلث التوائم)
- اغلاق الحنجرة لحماية المجرى التنفسي أثناء البلع عبر رفع الحنجرة أثناء البلع و دوران لسان المزمار خلفياً لاغلاق مدخل الحنجرة و تقلص العضلات الطرجهالية لسان المزمارية و الحلقية الطرجهالية الوحشية و العضلة بين الطرجهاليين (تعصب بالمبهم) مما يؤدي إلى اغلاق المسافة فوق المزمار و تقريب الحبال الصوتية الكاذبة و الحقيقية .

- دفع اللقمة الطعامية باتجاه المري عبر قاعدة اللسان و تقلص العضلات المعصرة للبلعوم العلوية و المتوسطة و السفلية (تعصب بالضفيرة البلعومية عبر العصب القحفي العاشر)
- ارتخاء العضلة الحلقية البلعومية (المعصرة العلوية للمري) للسماح باللقمة الطعامية للدخول إلى المري
- تتقلص عضلات البلعوم المسؤولة عن المرحلة البلعومية بشكل لارادي عند تحريض المستقبلات الحسية للضغط الموجودة على السويقة الامامية للوزة (العصب البلعومي اللساني)

- المرحلة المريئية Esophageal phase :
  - ينقل المري بفضل تقلس عضلات المري بشكل متناسق اللقمة الطعامية باتجاه المعدة خلال 3-6 ثواني
  - ارتخاء العضلة المعصرة السفلية للمري .

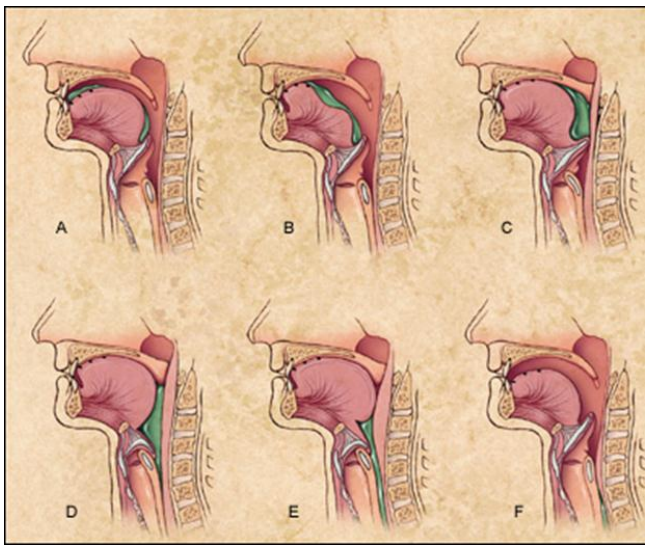

فيزيولوجيا البلع

عسر البلع Dysphagia :

التقييم السريري :

صفات عسر البلع : عسر بلع للجوامد (آفة انسدادة) , أو للسوائل (عصبية أو عضلية) , مترقية (ورم خبيث , تصلب الجلد , اللاارتخائية) , ألم أثناء البلع (التهاب بلعوم , التهاب حنجرة ....) , قلس معدي مريئي , ترافقه مع استنشاق (سعال مع تناول الطعام , ذات رئة استنشاقية , اختناق) ...

العوامل المشاركة : قلس معدي مريئي GERD , قصة ابتلاع جسم أجنبي أو مواد كاوية (خطر تضيق مري) , عوامل خطورة توجه نحو الخباثات (تدخين ,كحول , نقص وزن حديث , بحة صوت مترقية , ...) قصة أمراض عصبية سابقة أو مزمنة (حادث وعائي دماغي , باركنسون ...) , أمراض النسج الرخوة و أمراض المناعة الذاتية .

الأعراض المرافقة : تغييرات في الصوت (اصابة الحنجرة) , حرقة خلف القص (التهاب مري قلسي) , أعراض قصور درق (ضخامة درق ضاغطة على المري و البلعوم) , تبدلات عصبية (خزل و نمل , تبدلات الحالة العقلية , إصابة أعصاب قحفية ..)

الفحص السريري : فحص شامل للرأس و العنق (مع جس قاعدة اللسان و فحص العنق و الغدة الدرقية) , فحص عصبي شامل

الاستقصاءات التشخيصية :

- تنظير البلعوم و الحنجرة بالمنظار الليفي المرن : لتحري عن أفة ورمية أو جسم أجنبي على حساب قاعدة اللسان و الحنجرة مع تقييم البلعوم الحنجري
- تصوير العنق و الغدة الدرقية بالأمواج فوق الصوتية لتحري ضخامة الغدة الدرقية الضاغطة (سلعة درقية , ورم خبيث , ورم غدي سليم ..)

- تصوير المري باللقمة الباريتية : لدراسة سلامة لمعة المري (تضيق مري , أكالازيا , أورام المري ...)
- تصوير المري بالغاسترغرافين : يستخدم عوضاً عن الباريوم عند الشك بانثقاب المري .
- صورة صدر بسيطة لنفي الاستنشاق و ذات الرئة الاستنشاقية
- دراسة البلع الومضانية بالفيديو Video Fluoroscopic Swallow Study : يتم تحديد حركية الطور الفموي و البلعومي , ارتفاع الحنجرة , حدوث تسرب طعامي و استنشاق .
- تنظير المري بالمنظار الليفي
- تنظير الحنجرة و المري المباشر عند الشك بوجود افة خبيثة للتقيم و أخذ الخزعة أو عند وجود جسم أجنبي لإزالته .

تصوير المري الظليل (اللاارتخائية – أكالازيا)

تضيق يشير إلى سرطان مري

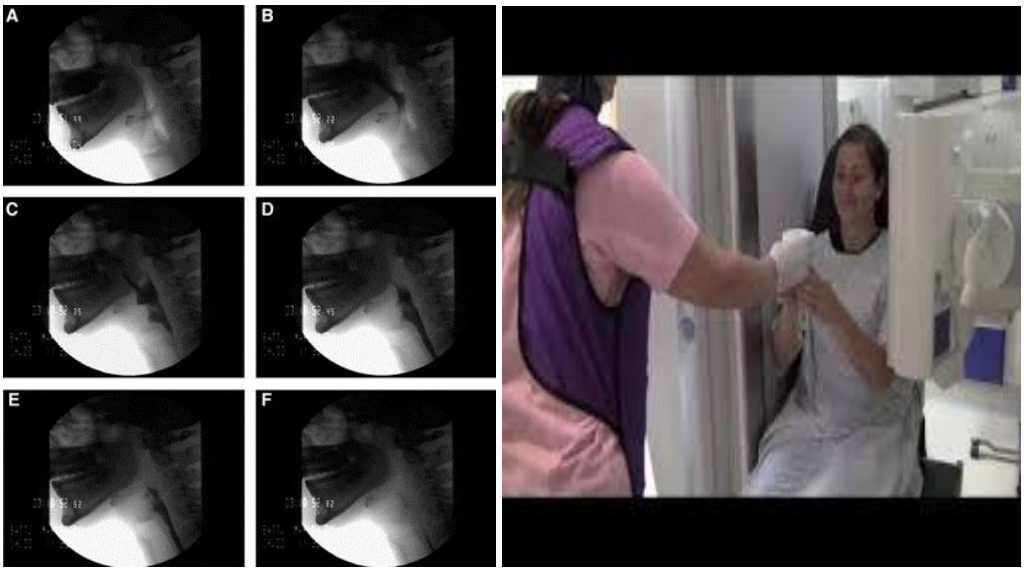

دراسة البلع الومضانية بالفيديو

<u>أسباب عسر البلع و التشخيص التفريقي :</u>

- الشدة و التوتر النفسي (بسبب تأثيره على العضلات المسؤولة عن البلع)
- الآفات الالتهابية الفيروسية و الجرثومية للبلعوم و الحنجرة (التهاب بلعوم حاد , التهاب لوزات حاد , التهاب حنجرة ...)
- الخراجات (الخراج جانب اللوزة , الخراج جانب و خلف البلعوم , خناق لودويغ)
- الكتل و الأورام السليمة و الخبيثة (الدرق اللسانية , سرطان قاعدة اللسان , أورام الحنجرة الخبيثة .....)
- الأمراض الهضمية (رتج زينكر , القلس المعدي المريئي , الأكالازيا , أورام المري , الحروق الكاوية و تضيقات المري , متلازمة بلومر فينسون ...)
- أمراض الغدة الدرقية المسببة لضخامة الغدة الدرقية (سلعة درقية , الأورام الدرقية السليمة و الخبيثة) بسبب تأثيرها الضاغط على المري و البلعوم
- الاعتلالات العضلية (الوهن العضلي الوخيم , التهاب العضلات العديد ..)

- الأمراض العصبية (حادث وعائي دماغي , غيلان باريه , التصلب اللويحي , باركنسون , أورام الدماغ , شلول الأعصاب القحفية)
- الرضوض (رضوض الرأس و الحنجرة)
- ابتلاع الأجسام الأجنبية
- المعالجة الشعاعية للعنق و المري

أمراض البلعوم الأنفي :

- ضخامة و التهاب الناميات

- أورام البلعوم الأنفي

ضخامة الناميات Adenoid hypertrophy

الناميات Adenoid هي نسيج لمفاوي غير محاط بمحفظة تقع على الجدار الخلفي العلوي للبلعوم الأنفي , تظهر منذ الولادة و يزداد حجمها لتصل ذروتها بعمر ست سنوات ثم تبدأ بالتراجع العفوي حتى سن البلوغ (لذلك من النادر جداً ملاحظة ضخامة الناميات عند البالغ , و كقاعدة عامة كل ضخامة ناميات عند بالغ يجب أن تستأصل و ترسل للفحص النسيجي لنفي سرطان البلعوم الأنفي) .

قد تضخم حجم الناميات نتيجة التعرض لروائح مخرشة مزمنة أو انتانات متكررة و تترافق مع التهاب الأنف التحسسي عند الأطفال مما يؤدي إلى تضيق و أحياناً انسداد الفوهة الخلفية للأنف (المنعرين)

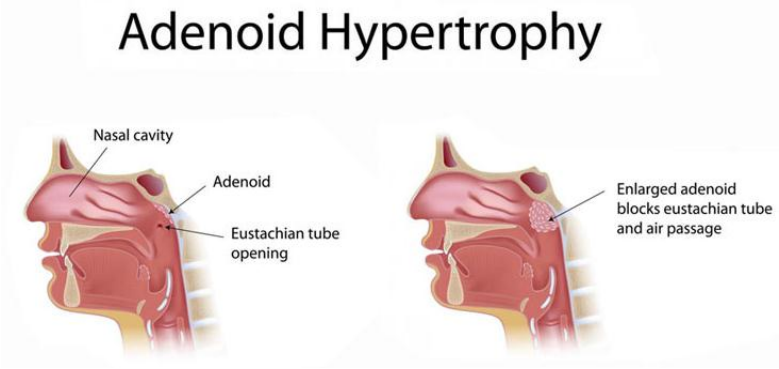

أعراض و اختلاطات ضخامة الناميات :

الأعراض الرئيسية :

1- انسداد الأنف المزمن الذي يؤدي إلى التنفس الفموي و الشخير الليلي و قد تترقى الحالة عند الطفل لتوقف التنفس الإنسدادي أثناء لنوم
2- سيلان أنف المزمن بسبب انسداد فوهتي الأنف الخلفية و قد يكون السيلان قيحي عند التعرض للإنتان
3- السحنة الوجهية الخاصة بضخامة الناميات

سحنة الناميات

الإختلاطات :

1- تشوه الأسنان و تبارز الفك العلوي بسبب التنفس الفموي المزمن عند الأطفال
2- ضخامة القلب الأيمن و تطور القلب الرئوي بسبب صعوبة التنفس و نقص مستوى الأوكسجين الدموي ليلاً
3- التهاب الجيوب المتكرر بسبب تراكم المفرزات بالأنف و اضطراب تصريف الجيوب الأنفية
4- التهاب الأذن الوسطى الحاد المتكرر و التهاب الأذن الوسطى المصلي المزمن بسبب انسداد فوهة نفير أوستاش

التشخيص :

2- صورة شعاعية بسيطة جانبية للبلعوم الأنفي
3- تنظير الأنف و البلعوم بالمنظار الصلب أو المنظار الليفي المرن

ضخامة الناميات تنظير الأنف صورة شعاعية جانبية للبلعوم الأنفي

التدبير :

الحالات البسيطة تعالج دوائيا بمضادات الاحتقان و التحسس بالإضافة للبخاخات الأنفية الستيروئيدية , علماً أن الحالة تبدأ بالتحسن عفوياً بحلول سن البلوغ بسبب تراجع حجم الناميات و ازدياد حجم البلعوم الأنفي .

إستطبابات استئصال الناميات :

I. ضخامة الناميات المؤدية إلى شخير ليلي و اضطراب التنفس خلال النوم او توقف تنفس انسدادي اثناء النوم قد يؤدي الى قلب رئوي

II.انسداد الانف المترافق مع تشوهات وجهية فكية

III.التهاب الناميات المتكرر 5-7 مرات بالسنة

IV.التهاب اذن وسطى حاد متكرر – التهاب اذن وسطى مصلي مزمن

مضادات الاستطباب

I.انشقاق و قصور شراع الحنك حيث يلعب شراع الحنك الطبيعي دوراً في فصل جوف الأنف عن الفم و البلعوم خلال البلع مما يمنع عودة الطعام للأنف , بينما في حالات انشقاق أو قصور شراع الحنك تسد الناميات جزءً من المسافة بين الأنف و البلعوم و بالتالي يؤدي استئصالها إلى تفاقم المشكلة

II.اضطرابات عوامل التخثر و الصفيحات

أورام البلعوم الأنفي الخبيثة :

عوامل الخطورة :

- العوامل العرقية و الوراثية : تشاهد أورام البلعوم الأنفي الخبيثة بشكل أكثر تواتراً في مناطق جغرافية معينة مثل الصين و الهند , كما أكدت الأبحاث الحديثة دور العامل الوراثي حيث يشاهد ترافقه مع المعقدات التوافق النسيجية (HLA-A2 , HLA-BW47 , HLA-B17)

- علاقة وثيقة مع فيروس أبشتاين بار EBV حيث ترتفع أضداد هذا الفيروس في بعض أنماط سرطان البلعوم الأنفي

- عوامل غذائية مثل تناول السمك المملح الشائع عند الصينيين بسبب احتوائه على Nitroseamines

- التدخين و التعرض المزمن للمخرشات مثل غبار الخشب

التشريح المرضي :

• المكان الأشيع لنشوء أورام البلعوم الأنفي الخبيثة هو حفرة روزن موللر

النمط النسيجي الأشيع هو كارسينوما شائكة الخلايا 80% SCC و يقسم حسب منظمة الصحة العالمية إلى ثلاثة أنماط :

WHO 1 : كارسينوما شائك الخلايا متقرنة Keratinizing Squamous Cell Carcinoma : لا يترافق هذا النمط مع فيروس أبشتاين بار و هو غير حساس على المعالجة الشعاعية و الأسوء انذاراً

WHO2 : كارسينوما شائك الخلايا غير متقرنة Nonkeratinizing Squamous Cell Carcinoma : يترافق هذا النمط مع فيروس أبشتاين بار و هو حساس على المعالجة الشعاعية و بالتالي الأفضل انذاراً .

WHO3 : كارسينوما غير متمايزة Undifferentiated Carcinoma (لمفوابتليوما – كارسينوما لا مصنعة – كارسينوما رائقة الخلايا) أشيع الأنماط و تترافق مع فيروس الأبشتاين بار و حساس على المعالجة الشعاعية

باقي الأنماط النسيجية : لمفوما 10% – أدينوكارسينوما – كارسينوما غداني كيسي – ساركوما عضلي مخطط Rhabdomyosarcoma و هو الخباثة الأشيع عند الأطفال

التصنيف السريري (المرحلي) :

T1 : الورم محدود في البلعوم الأنفي أو يمتد الى البلعوم الفموي أو جوف الأنف

T2 : الورم البدئي يمتد إلى الحيز جانب البلعوم

T3 : الورم البدئي يغزو التراكيب العظيمة المجاورة من قاعدة القحف أو الجيوب جانب الأنفية

T4 : الورم البدئي يمتد داخل القحف أو يغزو الأعصاب القحفية , الحجاج, امتداد للحفرة تحت الصدغية .

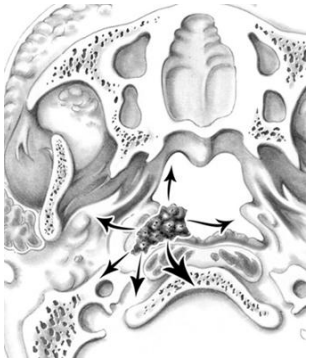

ارتشاح و امتداد أورام البلعوم الأنفي

الأعراض السريرية :

1- أعراض أنفية : انسداد الأنف أحادي أو ثنائي الجانب – سيلان أنفي المزمن – خنة الصوت
2- ضخامة عقد لمفاوية رقبية (70 % من أورام البلعوم الأنفي الخبيثة يكون التظاهر السريري الأول نقائل عقدية لمفاوية رقبية) , الانتشار الأشيع للعقد الوداجية ذات البطنين و المثلث الخلفي للعنق .
3- أعراض التهاب أذن وسطى مصلي أحادي الجانب بسبب انسداد نفير أوستاش بكتلة الورم (50% من الحالات يكون العرض البدئي) و كقاعدة عامة كل التهاب أذن وسطى مصلي أحادي الجانب عند بالغ يجب نفي سرطان البلعوم الأنفي
4- ضزز Trismus بسبب ارتشاح الورم بالعضلات الجناحية
5- قد يتظاهر الورم متأخراً بعد إرتشاحه بقاعدة القحف و اصابة الأعصاب القحفية (الأشيع اصابة العصب القحفي السادس المسبب لحول أنسي) , امتداد الورم للثقبة الوداجية (إصابة العصب البلعومي اللساني و العصب المبهم و الذي يؤدي الى بحة صوت بسبب شلل الحبال الصوتية و انحراف شراع الحنك نحو الجهة السليمة , اصابة العصب اللاحق و الذي يؤدي الى هبوط الكتف) , امتداد الورم لثقبة العصب تحت اللسان (انحراف اللسان نحو جهة الاصابة) , اصابة الأعصاب العينية الثالث و الرابع (شفع)

العرض الأشيع لأورام البلعوم الأنفي (نقائل عقدية للعنق)

التشخيص :

1- تنظير البلعوم الأنفي الصلب أو بالمنظار الليفي المرن مع الخزعة النسيجية (التشخيص المؤكد)
2- طبقي محوري مع الحقن & رنين مغناطيسي لكشف امتداد الورم
3- تحري أضداد EBV مخبرياً
4- صورة شعاعية للصدر & ومضان عظام لنفي النقائل

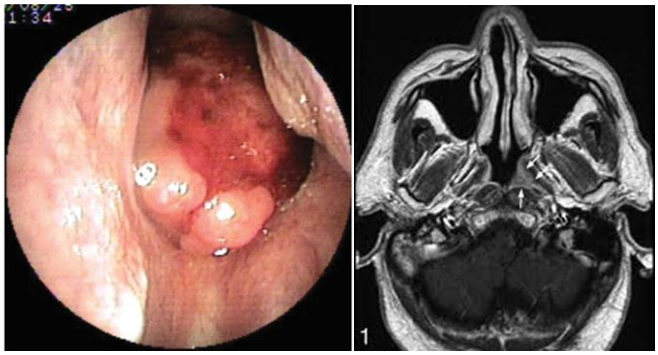

كارسينوما بلعوم أنفي

العلاج :

العلاج الأساسي لسرطان البلعوم الأنفي هو المعالجة الشعاعية للورم و العنق بالجهتين و في الحالات المتقدمة نشرك المعالجة الشعاعية مع العلاج الكيميائي

للجراحة دور محدود في أورام البلعوم الأنفي و هو تجريف العقد اللمفاوية غير المستجيبة على العلاج الشعاعي .

أمراض البلعوم الفموي :

التهاب البلعوم الفيروسي الحاد Acute Viral Pharyngitis:

أشيع سبب لالتهاب البلعوم

- العوامل الممرضة : الفيروسات الأنفية Rhinovirus , الفيروسات الغدية Adenovirus , الفيروسات التنفسية الخلوية RSV , فيروسات الأنفلونزا و نظير الأنفلونزا Para Influenza & Influenza
- الأعراض السريرية : ألم بلعوم , صعوبة بلع , حرارة منخفضة الدرجة , أعراض التهاب الطرق التنفسية العلوية (سيلان أنفي , عطاس , سعال) وهن عام و ألام عضلية
- الفحص السريري : احتقان بجدار البلعوم و اللوزتين دون مفرزات قيحية عادةً , أحياناً ضخامة عقد لمفاوية رقبية (أشيع عند الأطفال)
- التدبير : معالجة عرضية (مسكنات , خافضات حرارة , مضادات احتقان ...) , راحة و سوائل , تعطى المضادات الحيوية فقط في حال الشك بإنتان جرثومي ثانوي .
- ملاحظة : هناك فيروسات أخرى أقل شيوعاً قد تسبب التهاب بلعوم و تترافق مع أعراض خاصة مثل فيروس كوكساكي Coxasackie Virus و يسبب التهاب البلعوم حلئي Herpangina مع أفات تقرحية على جدار البلعوم و اللوزتين و شراع الحنك , الفيروسات التاجية Coronavirus تترافق مع التهاب ملتحمة , الفيروسات المعوية و تترافق مع أعراض هضمية (اسهال , اقياء)

التهاب بلعوم فيروسي حاد

التهاب اللوزتين الجرابي الحاد Acute Follicular Tonsillitis :

- العضويات الممرضة : العقديات الحالة للدم B نمط A Hemolytic Streptococcus في 95 % من الحالات , العضويات الأقل شيوعاً العقديات الرئوية ,المورا كسيلا , المستدميات النزلية , العنقوديات , فيروسي (الغدية , الأنفلونزا , الخلوي التنفسي ...)
- الأعراض : ألم بلعوم شدد , صعوبة و ألم أثناء البلع , وهن عام , ارتفاع حرارة عالي الدرجة 38-40 درجة , ضخامة عقد لمفاوية رقبية (أشيع عند الأطفال , العقد الوداجية العلوية ذات البطنين) , ألم أذن انعكاسي (عن طريق العصب البلعومي اللساني) , رائحة الفم الكريهة
- العلامات : احتقان و ضخامة باللوزتين مع نتحة قيحية تغطي اللوزتين , احتقان بجدار البلعوم و السويقات اللوزية , ضخامة عقد لمفاوية .
- التشخيص المخبري : مسحة من البلعوم اللوزتين للزرع الجرثومي , أضداد العقديات ASLO .
- التدبير : مضادات حيوية (البنسلين , أوموكسيسيلين مع الكلافولونيك أسيد ...) , مسكنات و خافضات حرارة (باراسيتامول , ايبوبروفين) , راحة و إماهة كافية , في حال اشتداد و عدم تحسن الأعراض و الحرارة خلال 48 ساعة نلجأ للصادات الخلالية .

التهاب اللوزتين حاد

- اختلاطات التهاب اللوزات و البلعوم القيحي الحاد :

- الحمى القرمزية Scarlet Fever : سببها الذيفان الخارجي المفرز من العقديات ,تتظاهر باحمرار جلدي على الجذع و الوجه , اللسان أملس و أحمر (لسان الفريز) مع احمرار و نتحة قيحية على البلعوم و اللوزتين .

الحمى القرمزية

- الحمى الرثوية : تحدث بألية مناعية بعد التهاب البلعوم و اللوزتين بالعقديات , حيث تهاجم أضداد العقديات المفرزة من قبل الجهاز المناعي النسج الضامة لشغاف القلب و المفاصل و النسيج تحت الجلد .

معايير التشخيص :

- معاير جونس الكبرى : التهاب شغاف القلب (اضطراب صمامي) , التهاب مفاصل عديد و هاجر , عقيدات تحت الجلد , حمامى هاجرة , داء الرقص
- معايير جونس الصغرى : ألم مفصلي , ارتفاع حرارة , ارتفاع ESR- CRP , تطاول P-R على تخطيط القلب
- التشخيص الأكيد يعتمد على تحقيق معيارين كبير لجونس أو معيار كبير و معيارين صغيرين , مع دليل على خمج سابق بالعقديات (مسحة بلعوم و زرع جرثومي , ASLO > 200)

التبير : معالجة الخمج بالعقديات (بنسلينات مديدة , استئصال اللوزتين) , مضادات الالتهاب غير الستيروئيدية , تدبير الاضطرابات القلبية

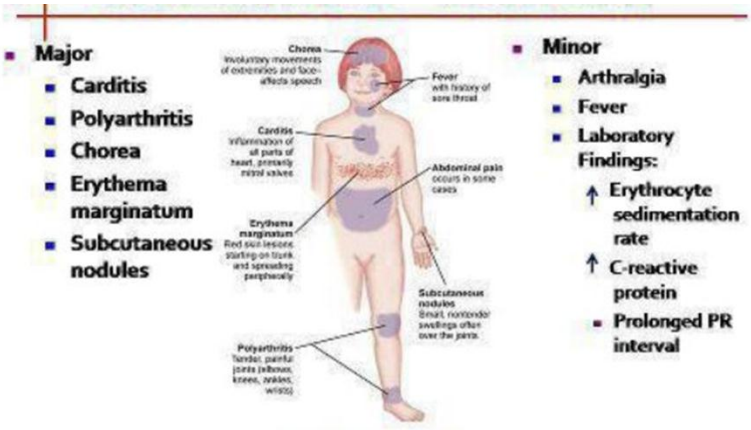

معايير تشخيص الحمى الرثوية

- التهاب الكبب و الكلية : ترسب المعقدات المناعية (ضد- مستضد) في الكبب الكلوية .
- الخراج حول اللوزة Peritonsillar Abscess (Quinzy) :

انتشار الانتان خارج محفظة اللوزة ليتجمع القيح بين المحفظة اللوزية و مسكن اللوزة (العضلة المعصرة العلوية)
الأعراض : تطور أعراض التهاب اللوزتين و اشتداها مع استمرار ارتفاع الحرارة , ألم و صعوبة بلع شديدة , ضزز Trismus (عدم القدرة على فتح الفم) بسبب الارتكس الالتهابي بالعضلات الجناحية , سيلان لعابي , رائحة الفم الكريهة , صوت مخنوق , ألم الأذن الانعكاسي
العلامات : تورم في شراع الحنك و اندفاع اللوزة نحو الأنسي (عادةً أحادي الجانب) مع انزياح اللهاة نحو الجانب المقابل
التدبير : قبول مشفى , صادات و سوائل وردية , بزل Aspiration من النقطة الأكثر تبارزاً و في حال خروج قيح نجري الشق و التفجير , استئصال اللوزتين
الاختلاطات : تضيق الطريق التنفسي , انتان دم , خراج جانب و خلف البلعوم .

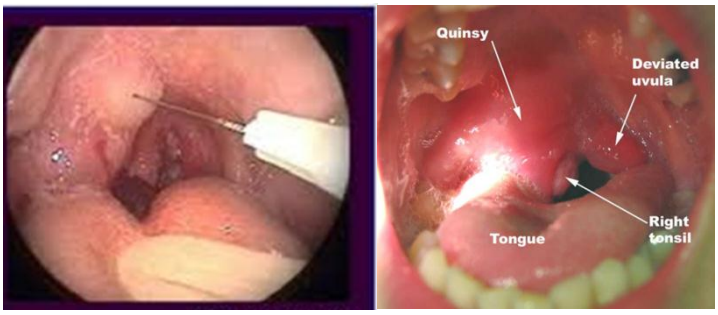

خراج جانب اللوزة

الخراج جانب البلعوم Parapharngeal Abcess :

تقع المسافة جانب البلعوم وحشي البلعوم و تمتد من قاعدة القحف علوياً حتى مستوى العظم اللامي سفلياً .
حدودها الأنسية العضلة المعصرة العلوية للبلعوم , حدودها الوحشية الفك السفلي و الغدة النكفية و العضلات الجناحية , حدودها الخلفية اللفافة أمام الفقرات .
تحوي هذه المسافة الشريان السباتي بالإضافة للعديد من الأعصاب القحفية .

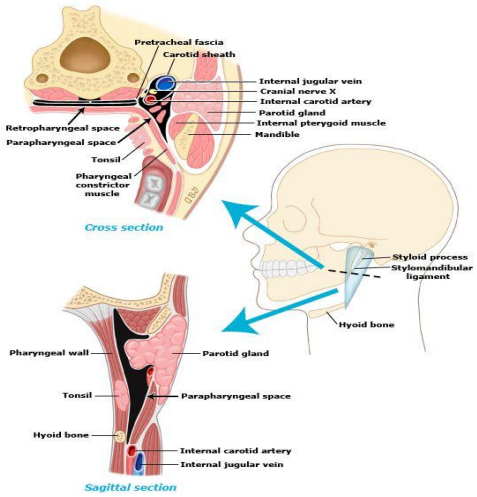

المسافة جانب البلعوم

أشيع مصدر للانتان هو التهاب اللوزتين و الخراج حول اللوزة عندما يجتاز القيح العضلة المعصرة العلوية , المصادر الأخرى للأنتان الأسنان و الغدة النكفية .
الأعراض و العلامات السريرية :
ألم بلعوم , صعوبة بلع , إلعاب , ضزز , كلام مخنوق , ارتفاع حرارة و سوء حالة عامة
وذمة و انتفاخ مؤلم عند زاوية الفك السفلي

اندفاع اللوزة و جدار البلعوم الجانبي نحو الأنسي (أحادي الجانب)
صرير و صعوبة تنفس في حال امتداد الخراج سفلياً و انضغاط الطريق الهوائي .
الاختلاطات : الاستنشاق (تمزق الخراج) , انضغاط الطرق التنفسية , شلول الأعصاب القحفية , تمزق السباتي Carotid Blowout .

التدبير :
قبول مشفى – مراقبة الطريق الهوائي – صادات وريدية
طبقي محوري للعنق لتقييم امتداد الخراج
شق و تفجير الخراج عبر العنق

الخراج جانب البلعوم

الخراج خلف البلعوم Retropharyngeal Abcess :
تقق المسافة خلف البلعوم خلف البلعوم و أمام اللفافة أمام الفقرات , تمتد من قاعدة القحف علويا حتى مستوى تفرع الرغامى سفلياً (المنصف) , تحوي هذه المسافة بشكل أساسي على العقد اللمفاوية خلف البلعوم .
يحدث الخراج خلف البلعوم بشكل أشيع عند الأطفال تالي لالتهاب العقد اللمفاوية خلف البلعوم تالي لالتهاب طرق تنفسية علوية , و يجب نفي سل الفقرات عند حدوثه عند البالغين .
الأعراض و العلامات :
ألم بلعوم – إلعاب - صرير (بسبب تضيق الطريق الهوائي) – ضزز – صلابة نقرة - حرارة و سوء حالة عامة .
انتفاخ متموج للجدار الخلفي للبلعوم (يجب اجراء تنظير للبلعوم و الحنجرة بالمنظار الليفي المرن لتقيم امتداد الخراج سفلياً و مدى تأثيره على الطريق الهوائي)

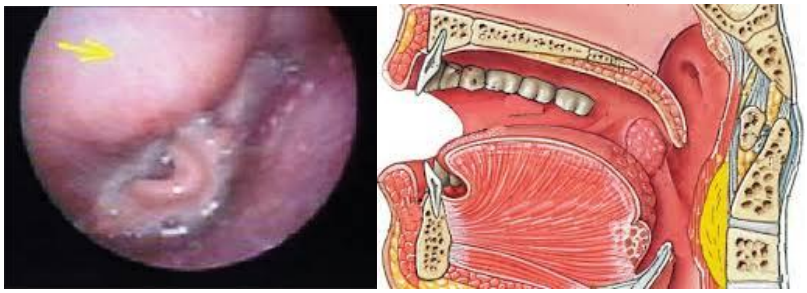

الخراج خلف البلعوم

التشخيص :
صورة البلعوم البسيطة الجانبية تظهر انتفاخ الجدار الخلفي للبلعوم
طبقي محوري لتتقيم امتداد الخراج .
الاختلاطات : التهاب منصف – انضغاط الطرق الهوائية – ذات رئة استنشاقية
التدبير :
قبول مشفى – مراقبة الطريق الهوائي (قد نحتاج تنبيب رغامي أو خزع رغامى) صادات وريدية
شق و تفجير الخراج عبر الجدار الخلفي للبلعوم

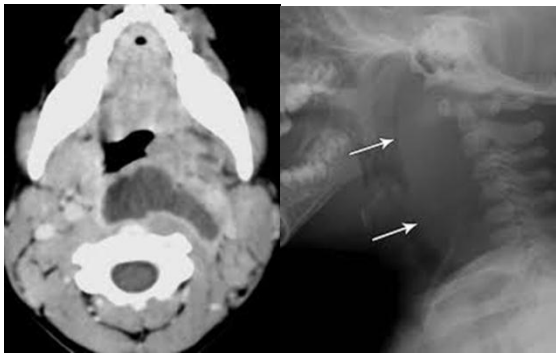

الخراج خلف البلعوم

داء وحيدات النوى الخمجي Infection Mononucleosis :

- العضويات الممرضة : فيروس أبشتاين بار EBV
- الأعراض و العلامات : ألم بلعوم و صعوبة بلع , حرارة عالية الدرجة , آلام بطنية , احتقان و ضخامة باللوزتين مع نتحة قيحية على اللوزتين (قد تسبب صعوبة تنفس بالحالات الشديدة) , ضخامة عقد لمفاوية , ضخامة كبد و طحال .
- قد يشخص في البداية التهاب لوزات قيحي حاد و لكن الأعراض هنا أشد و تستمر لفتر أطول و لا يستجيب على المعالجة التقليدية بالصادات
- التشخيص : لطاخة الدم المحيطية نشاهد سيطرة وحيدات النوى مع لمفاويات شاذة , اختبار Monospot Paul Bunnell .
- التدبير : خافضات حرارة و مسكنات , راحة تامة , اماهة جيدة , صادات حيوية للإنتانات الثانوية (تجنب الأمبيسلين , قد يسبب طفح) , ستيروئيدات في حال ضخامة اللوزتين السادة (نادراً نحتاج تنبيب)

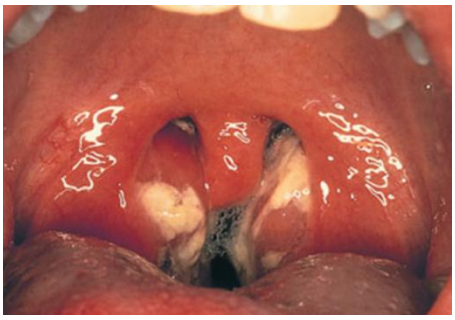

داء وحيدات النوى الخمجي

التهاب البلعوم الدفتريائي الحاد Acute diphtherial pharyngitis :

- العامل الممرض : عصيات الدفتريا (الوتديات الخناقية Corynebacterium diphtheria) , يصيب عادة الأطفال بعمر2-5سنوات
- الأعراض السريرية : ألم بلعوم - ضخامة مؤلمة بالعقد اللمفاوية - حمى لا ترتفع لأكثر من 38 درجة - تسرع نبض غير متناسب مع درجة الحرارة - الإقياء والخبل والانسمام الدموي والبيلة الآحينية – انسداد مترقي للطرق التنفسية .
- الفحص السريري : غشاء كاذب رمادي يلتصق بشدة على اللوزات والسويقات وشراع الحنك و أحياناً جدار البلعوم الخلفي ينزف عند نزعه
- التشخيص : أخذ لطاخات من المناطق المصابة وفحصها مباشرة لتحري عصيات الدفتريا أو بعد الزرع في وسط لوفلر , تفاعل شيك يجرى للتأكد من مناعة أو عدم مناعة الشخص ضد الدفتريا

- الاختلاطات Complications
- امتداد الأغشية للحنجرة والاختناق
- التهاب الحنجرة والرئة والقصبات
- التهاب عضلة القلب
- شلول عصبية مبكرة أو متأخرة ومنها شراع الحنك (يؤدي لصوت أخن وخروج السوائل والأطعمة من الأنف أثناء البلع) وفي الحالات الوخيمة قد تؤدي الشلول العصبية إلى غشي مميت أو شلل في عضلات البلعوم و التنفس (ذيفان الدفتريا الخارجي)
- المعالجة Treatment
- تأمين الطريق الهوائي
- المصل المضاد للدفتريا
- بنسلين بكميات 300,000-2000,000 وحدة يومياً لمدة 7-10 أيام
- إريتروميسين بحال التحسس على البنسلين بمقدار 40 ملغ / كغ

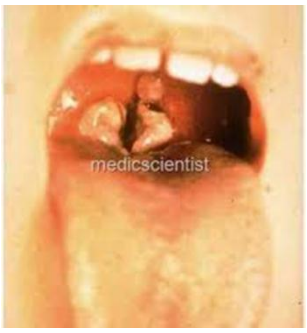

التهاب البلعوم الدفتريائي

خناق فانسان Vincent's angina :

التهاب حاد يؤدي إلى تقرح في إحدى اللوزتين أو في كليهما معاً ويمتد غالباً إلى البلعوم وشراع الحنك واللثة
سببه Treponema vincentii واللولبيات السنية Spirochaeta denticulata
العوامل المؤهبة النخرات السنية والتهاب اللثة القيحي وسوء التغذية
يشفى التقرح خلال 7-10 أيام عادة .
التدبير : بنسلين – العناية بصحة الفم

خناق فنسان

التهاب البلعوم المزمن Chronic Pharyngitis :

الأسباب : التدخين , الكحول , المواد و الأبخرة الكيميائية المخرشة , القلس المعدي المزمن , التنفس الفموي , سيلان الأنف الخلفي .
الأعراض و العلامات : ألم بلعوم مزمن , جفاف حلق , احتقان و ضخامة الأجربة اللمفاوية على جدار البلعوم .
التشخيص : مسحة بلعوم و زرع و تحسس جرثومي لنفي الأسباب الانتانية , تقييم الأنف و الجيوب , تقييم القلس المعدي المريئي
التدبير : معالجة السبب (تجنب التدخين , مضادات قلس , تدبير أمراض الأنف و الجيوب .....)

التهاب البلعوم المزمن

استطبابات استئصال اللوزات Indications for tonsillectomy :

الاستطبابات المطلقة

- الشك بالخباثة (مثال تورم لوزة وحيدة الجانب)
- كجزء من عمل جراحي آخر مثل عملية الشخير (تصنيع اللهاة والبلعوم والحنك (Uvulopharyngopalatoplasty (uppp)
- متلازمة توقف التنفس الانسدادي أثناء النوم عند الأطفال Obstructive sleep apnoea syndrome (OSAS)) (الضخامة الشديدة السادة في اللوزات)

ضخامة اللوزتين المسببة لانقطاع التنفس أثناء النوم

الاستطبابات النسبية

- التهاب اللوزات الحاد المتكرر (تكرر الهجمات أكثر من 7 مرات بالسنة لمدة سنة واحدة أو أكثر من 5 مرات بالسنة لمدة سنتين متتاليتين أو 4 مرات بالسنة لمدة 3 سنوات متتالية)
- التهاب اللوزات المزمن
- تشكل خراج كوينسي سابق (مرة أو مرتين)
- الاختلاج الحروريFebrile convulsion
- التهاب العقد اللمفاوية الرقبية المعند على المعالجة والذي يتلو هجمات حادة من التهاب لوزات متكرر
- هجمات متكررة من التهاب كبب وكلية حاد
- هجمات متكررة من الرثية المفصلية الحادة إذا ترافقت مع التهاب حاد في اللوزتين

استئصال اللوزتين

مضادات استطباب استئصال اللوزتين Contarindications for tonsillectomy

- الاستعداد للنزف بسبب أمراض دموية خاصة كالناعور مثلاً
- لا يجرى استئصال اللوزات أثناء حدوث الأوبئة والوافدات وبخاصة وافدات شلل الأطفال
- انشقاق شراع الحنك

اختلاطات استئصال اللوزات و الناميات Adenotonsillectomy Complication

- النزف الأولي : خلال 24 ساعة الأولى من العمل الجراحي
- النزف الثانوي : اليوم 5-10 بعد العمل الجراحي (نزع الطبقة الليفية)
- الانتان
- تضيق الطريق الهوائي بعد الجراحة مباشرة (وذمة الحنجرة و اللهاة – خثرات دموية)
- التجفاف : نقص السوائل بسبب الالم بعد الجراحة
- وذمة رئة : الفتح المفاجئ للطريق الهوائي بعد انسداد طويل الأمد
- تحت خلع المفصل الفقهي المحوري
- قصور شراع الحنك : الاستئصال الزائد للسويقات اللوزية و شراع الحنك
- سوء وظيفة نفير أوستاش : تندب فوهة نفير اوستاش بعد تجريف الناميات

أورام البلعوم الفموي الخبيثة :

تشمل أورام اللوزتين و قاعدة اللسان و الحنك الرخو و الجدار الخلفي للبلعوم الفموي الخبيثة .

أشيع نمط نسيجي هو كارسينوما شائك الخلايا SCC 90% , يليه اللمفوما Lymphoma (بشكل خاص على حساب اللوزتين و قاعدة اللسان (اللوزة اللسانية)) , كما يمكن أن ينشأ على حساب الأورام اللعابية الصغيرة المنتشرة في البلعوم الفموي مثل كارسينوما غدانية كيسية Adenoid Cystic Carcinoma و الكارسينوما البشرانية المخاطية Mucoepidermoid Carcinoma .

تشمل عوامل الخطورة التدخين و الكحول , الاصابة بفيروس الحليمي البشري HPV و بشكل أساسي النمط 16-18 و فيروس أبشتاين بار EBV .

غالباً تشخص أورام البلعوم الفموي بمراحل متأخرة بسبب تأخر كشفها , و تترافق عند التشخيص في 50% من الحالات مع نقائل لمفاوية و بشكل خاص للعقد الوداجية العميقة المستوى 2-3-4 , كما يمكن أن ترتشح بالعقد خلف البلعوم .

<u>الأعراض السريرية :</u> ألم و عسر بلع , ألم أذن انعكاسي , ضزز , تغييرات في الصوت , احساس بجسم أجنبي بالبلعوم , كتلة عنق .

<u>مراحل الورم AJCC staging 2010 :</u>

T1 حجم الورم أصغر أو يساوي 2 سم

T2 حجم الورم أكبر من 2 سم و أصغر أو يساوي 4 سم

T3 حجم الورم أكبر من 4 سم

T4 الورم البدئي يرتشح بالتراكيب المجاورة (T4A غزو موضعي معتدل : عبر الحنجرة , عضلات اللسان الخارجية , العضلة الجناحية الأنسية , الحنك الصلب , الفك السفلي – T4B : غزو موضعي متقدم : للعضلة الجناحية الوحشية , الجدار الوحشي للبلعوم الأنفي , قاعدة القحف , اكتناف الشريان السباتي)

النقائل اللمفاوية الناحية (N)

N0 : لا يوجد نقائل عقدية ناحية

N1 : عقدة لمفاوية وحيدة في نفس جهة الورم أصغر أوتساوي 3 سم بقطرها الأعظم

N2a : عقدة وحيدة بنفس الجهة أكبر من 3 سم و أصغر أو تساوي 6 سم

N2b : عدة عقد لمفاوية بنفس جهة الورم كل منها أصغر أو تساوي 6 سم

N2c : عقد لمفاوية ثنائية الجانب أو بالجانب المقابل للورم كل منها أصغر أو تساوي 6 سم

N3 : أي عقدة لمفاوية أكبر من 6 سم

النقائل البعيدة (M)

M0 : لا يوجد نقائل بعيدة

M1 : يوجد نقائل بعيدة

أورام اللوزة الخبيثة : أشيع مكان لسرطان البلعوم الفموي , يتظاهر ككتلة متنبيتة للخارج أو كآفة متقرحة على اللوزة (في المراحل الباكرة قد نلاحظ عدم تناظر في الحجم بين اللوزتين) , ينتشر موضعياً لشراع الحنك و المثلث خلف الرحى , و قاعدة اللسان و الفك السفلي و العضلات الجناحية , يترافق مع نقائل عقدية عند التشخيص في 50-65% و تكون هذه النقائل ثنائية الجانب في 22% من الحالات للعقد الوداجية العميقة 2-3-4 , كما أن هناك معدل عالي للمفوما و اللمفوابتليوما .

أورام اللوزة الخبيثة

الأورام في المراحل المبكرة تعالج باستئصال الورم عبر الفم أو بالعلاج الشعاعي , بينما في الأورام المتقدمة يتطلب استئصال جراحي (عبر العنق) متبوع بالعلاج الشعاعي , و يتم التوجه حالياً للعلاج الشعاعي الكيميائي في المراحل المتقدمة (للحفاظ على الأعضاء)

ملاحظة : في حالة اللمفوما يكون العلاج الأساسي كيميائي .

يجب اجراء تجريف عنق وظيفي حتى في غياب العقد الايجابية سريرياً بسبب النسبة العالية للنقائل اللمفاوية , و يجرى تجريف عنق جذريي أو جذري معدل في حال النقائل العقدية الايجابية سريرياً

سرطان قاعدة اللسان : يشمل الثلث الخلفي للسان , أكثر عدوانياً و أقل شيوعاً من سرطانات اللسان الفموي , , نسبة النقائل اللمفاوية عالية >60% (المستويات 2,3,4) و تكون هذه النقائل ثنائية الجانب في 20% من الحالات , هناك معدل عالي للمفوما (اللوزة اللسانية) .

يتظاهر سريريا كعسرة بلع و ألم أذن انعكاسي , قد نلاحظ اضطراب بحركات اللسان

الفحص السريري جس قساوة بالجس الاصبعي لقاعة اللسان أو فحص قاعدة اللسان بالتنظير غير المباشر بواسطة المرآة أو بالتنظير الليفي المرن

الأورام صغيرة الحجم في المراحل المبكرة تعالج جراحياً أو شعاعياً , بينما في المراحل المتقدمة يتطلب استئصال لسان تام مع استئصال حنجرة مع معالجة شعاعية لاحقة (عمل جراحي راض) , يتم التوجه حاليا للحفاظ على الأعضاء و المعالجة باشراك المعالجة الشعاعية مع المعالجة الكيميائة .

يجب اجراء تجريف عنق وظيفي حتى في غياب العقد الايجابية سريرياً بسبب النسبة العالية للنقائل اللمفاوية , و يجرى تجريف عنق جذريي أو جذري معدل في حال النقائل العقدية الايجابية سريرياً .

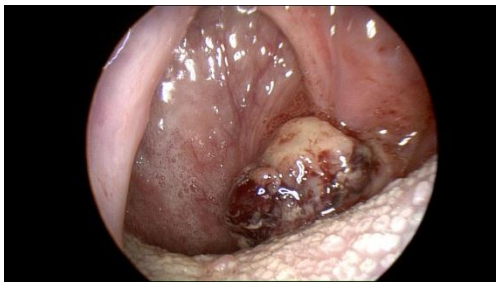

ورم قاعدة لسان

الحنك الرخو : نادر المصادفة : يكون على حساب الوجه الفموي لشراع الحنك عادةً , لذلك يكون مرئي و يمكن كشفه في المراحل المبكرة, يتظاهر ككتلة أو آفة متقرحة , النقائل اللمفوية شائعة للمستوى 2 20-45% و تكون هذه النقائل ثنائية الجانب في 5-15% من الحالات .

الانتشار الموضعي للورم باتجاه اللوزتين و السويقات اللوزية و البلعوم الأنفي .

الأورام صغيرة الحجم يمكن استئصالها عبر الفم أو تعالج شعاعياً , بينما في الأورام المتقدمة يفضل المشاركة بين العلاج الشعاعي و الكيميائي

الشخير و متلازمة انسداد التنفس أثناء النوم Snoring & Obstructive Sleep Apnea Syndrome :

تعاريف :

الشخير Snoring هو صوت مزعج يظهر أثناء النوم نتيجة اهتزاز النسج الرخوة في البلعوم مثل شراع الحنك وقاعدة اللسان , و يدل على انسداد جزئي في الطريق التنفسي العلوي أثناء النوم .

Apnea : توقف جريان الهواء الهواء لمدة 10 ثواني أو أكثر

Hypopnea : انخفاض معدل جريان الهواء أكثر من 50% لمدة 10 ثواني و الذي يسبب استيقاظ من النوم أو انخفاض في نسبة اشباع الهيموغلوبين بالأوكسجين أكثر من 4% .

مشعر اضطراب التنفس RDI يشير الى عدد كل من Apnea – Hypopnea كل ساعة , حيث RDI > 5 يشير الى توقف التنفس الانسدادي أثناء النوم

بمعنى أخر توقف التنفس النسدادي أثناء النوم OSA هو نوب من توقف جريان الهواء عبر الفم و الأنف لأكثر من 10 ثواني مستمرة و تتكرر النوبة أكثر من 5 مرات بالساعة خلال النوم .

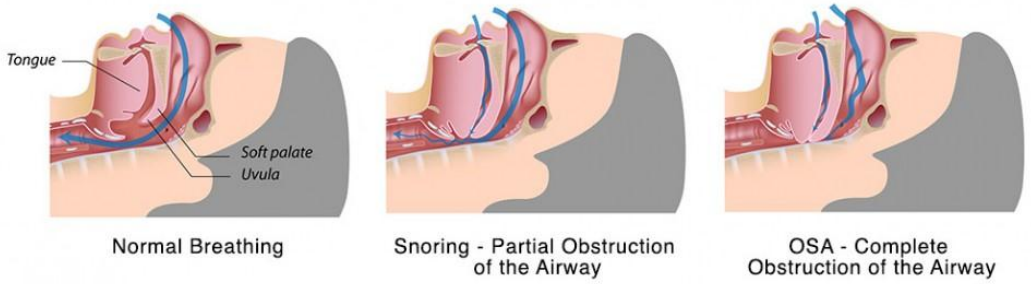

الآلية الامراضية لتوقف التنفس الانسدادي أثناء النوم :

لا يملك الطريق التنفسي العلوي في منطقة البلعوم الفموي و الحنجري عند البشر تراكيب قاسية مثل العظم , و هو يعتمد بذلك على وظيفة العضلات الموسعة للبلعوم و أهمها العضلة الذقنية اللسانية و و العضلة موترة شراع الحنك

يوجد لدى مرضى توقف التنفس الانسدادي تضيق تشريحي في الطريق التنفسي العلوي , يسبب الشهيق خلال هذا المر الضيق تسارع جريان الهواء (تأثير فنتوري) , و يتولد ضغط سلبي عند حواف الجريان الهوائي و كلما زادت سرعة الجريان ازداد الضغط السلبي (تأثير برونولي)

يتعاكس هذا الضغط السلبي بزيادة فعالية العضلات الذقنية اللسانية و موترة شراع الحنك خلال الاستيقاظ عند أولئك المرضى كما يظهر تخطيط العضلات الكهربائي و بالتالي يبقى الطريق الهوائي مفتوحا , أثناء النوم تزول تلك المعاوضة العضلية العصبية و أكثر ما يحدث ذلك خلال طور حركات العين السريعة من النوم REM , و بسبب التضيق التشريحي و فقد المقوية العضلية يحدث انخماص الطريق الهوائي و توقف التنفس .

أي انسداد في الأنف يشارك في الآلية الإمراضية لتوقف التنفس الانسدادي , حيث أن التنفس الفموي يغير الحرائك الديناميكية للجريان الهوائي و يؤدي الى زيادة انخماص الطريق الهوائي بالاضافة لذلك يزيد انسداد الأنف من الضغط السلبي أثناء الشهيق و بالتالي يزيد من انخماص الطريق الهوائي المتضيق أصلاً .

يؤدي ذلك إلى حدوث نقص أكسجة و زيادة ثاني أوكسيد الكربون في الدم أثناء النوم و زيادة الجهد التنفسي للتغلب على التضيق .

كل ذلك يسبب تقطع النوم و حدوث استيقاظات متكررة أثناء النوم .

حالما يستيقظ المريض تستعيد العضلات البلعومية فعاليتها و تفتح الطريق الهوائي المتضيق و يحدث فرط تهوية لتعود غازات الدم طبيعية , ثم يعود المريض الى النوم لتعود دورة جديدة .

أنماط متلازمة نوقف التنفس أثناء النوم :

توقف التنفس أثناء النوم الانسدادي :

سببه انسداد بالطرق التنفسية العلوية أثناء النوم و بشكل خاص عضلات البلعوم و شراع الحنك (ترهل و رخاوة عضلات البلعوم و شراع الحنك) , حيث تنخمص أثناء الشهيق مما يؤدي الى انسداد الطريق الهوائي و بالتالي انخفاض نسبة أوكسجين الدم و ارتفاع نسبة ثاني أوكسيد الكربون الذي ينبه بدوره المراكز التنفسة العلوية في جذع دماغ فيؤدي الى استيقاظ المريض و أخذ شهيق عميق لفتح الطريق التنفسي و تعاد النوبة عدة مرات في الليلية الواحدة .

المريض هنا يتقلب أثناء النوم ليحاول أخذ وضعية مريحة يفتح بها المجاري التنفسية .

توقف التنفس المركزي :

سببه نهي عصبي من مراكز التنفس في الجملة العصبية المركزية , يصاب المريض هنا بالازرقاق مع توقف تنفس مطلق , و لا نجد المريض يقوم بحركات أثناء النوم مثل النمط السابق , و هذا النوع من اختصاص أطباء العصبية .

أسباب توقف التنفس الانسدادي أثناء النوم :

عند الأطفال :

1- ضخامة الناميات (الأشيع)
2- ضخامة اللوزتين السادة
3- انسداد الأنف الخلفي الخلقي
4- انحراف الوتيرة
5- القيلات الدماغية و الكتل داخل الأنف
6- متلازمة بيير روبين (بسبب تراجع الفك السفلي)

عند البالغين :

1- انسداد على مستوى الأنف (بوليبات أنفية – انحراف وتيرة – ضخامة قرينات ...)
2- انسداد على مستوى شراع الحنك (ضخامة , رخاوة عضلات شراع الحنك , تطاول اللهاة)
يترافق ذلك مع البدانة بسبب ترسب الشحوم ضمن أنسجة شراع الحنك , و يزداد مع تقدم العمر .
3- انسداد على مستوى البلعوم الفموي (ضخامة قاعدة اللسان – ضخامة اللوزتين)
4- تراجع الفك السفلي

يزيد التدخين و الكحول و المركنات من شدة OSA حيث تنقص من المقوية العضلية للعضلات الموسعة للبلعوم و تزيد من عتبة التنبيه لنقص الأكسجة .

ضخامة لوزتين و لهاة عند مريض يعاني من توقف التنفس الانسدادي أثناء النوم

الأعراض السريرية و الاختلاطات :

- الشخير مع انقطاع التنفس أثناء النوم
- النعاس و الوهن أثناء النهاري (ازدياد نسبة حوادث السيارات و الأذيات المتعلقة بالعمل بالاضافة إلى تدني الانتاج بالعمل)
- صداع صباحي عند الاستيقاظ
- ضعف التركيز و اضطراب الذاكرة
- ضعف القدرة الجنسية
- سرعة الهياج و العصبية
- نزاعات عائلية مختلفة
- عقابيل قلبية وعائية أهمها ارتفاع الضغط الشرياني و عدم انتظام ضربات القلب و أمراض الشرايين الإكليلية و حوادث وعائية دماغية و فرط التوتر و القلب الرئوي
- قصر فترة الحياة المتوقعة و ازدياد نسبة الوفيات

الاستقصاءات :

1- تنظير الأنف و البلعوم بالمنظار الليفي المرن (مناورة موللر) : ادخال المنظار الليفي المرن من الأنف لرؤية الطريق الهوائي , يطلب من المريض إجراء مناورة فالسالفا العكسية أي يقوم بإجراء زفير تام ثم يغلق فمه والفاحص يغلق فوهتي الأنف ويحاول المريض الشهيق مع انسداد الأنف والفم وبواسطة المنظار نتمكن من رؤية مكان الانسداد

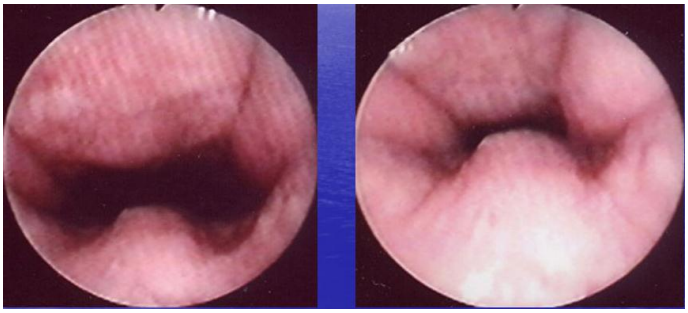

مناورة موللر

2- تخطيط النوم Sleep study : يقبل المريض في وحدة دراسة النوم طوال الليل وتقاس عدة مشعرات هي النبض وتخطيط القلب وتخطيط الدماغ وتخطيط العضلات الكهربائي وحركات العين ونسبة تركيز الأوكسجين في الدم وحركات البطن والصدر

مشعر الاضطراب التنفس RDI Respiratory Disturbance Index : يستخدم لتقييم شدة OSA و هو عدد المرات التي يتوقف فيها التنفس لمدة أكثر من 10 ثواني في الليلة الواحدة .

و تصنف متلازمة توقف التنفس لأثناء حسب هذا المؤشر كالتالي :

- خفيف الشدة : RDI بين 10-30
- متوسط الشدة : RDI بين 30-50
- شديد : RDI أكثر من 50

تخطيط النوم

مشعر كتلة الجسم BMI : و يحسب بتقسيم الوزن بالكيلو غرام على مربع الطول بالمتر

إذا كان BMI أكبر من 27 يدل على البدانة و خطورة حدوث OSA .

أيضا يستخدم مشعر محيط العنق , و يعتبر عامل خطورة اذا كان أكثر من 16 انش .



التدبير :

- *متلازمة توقف التنفس أثناء النوم خفيف الشدة :*
  - انقاص الوزن
  - تجنب الاستلقاء الظهر و النوم بوضعية الاضطجاع الجانبي
  - تجنب الكحول و المسكنات (يزيد رخاوة العضلات)

- النوم و المعدة فارغة (الفصل ساعتين بين وجبة العشاء و النوم)
- علاج أنفي في حال انسداد الأنف مثل بخاخات الأنف الستيروئيدية قبل النوم لعلاج ضخامة القرينات .

- متلازمة توقف التنفس الانسدادي متوسط الشدة :
  - استخدام أجهزة التهوية بالضغط الايجابي المستمر أثناء النوم C PAP: وظيفتها ادخال هواء بضغط كافي مما يمنع من انخماص شراع الحنك أثناء الشهيق
  - الجراحة

جهاز التهوية الايجابي

- متلازمة توقف التنفس النسدادي أثناء النوم شديد :
  - جراحة

الخيارات الجراحية في متلازمة انسداد التنفس أثناء النوم :

1- الجراحة الأنفية (تقويم وتيرة , كي قرينات , استئصال البوليبات الأنفية .....)
2- تصنيع اللهاة و البلعوم و الحنك Uvulo Palato Pharyngo Plasty (UPPP)
3- خزع الرغامى Trachesteomy
4- الأمواج الراديوية Radio Frequency يتم استخدامها بواسطة مسبار يوصل الأمواج إلى تحت تحت مخاطية شراع الحنك مما يؤدي غلى تندبها و انكماشها .
5- تقديم الفك السفلي

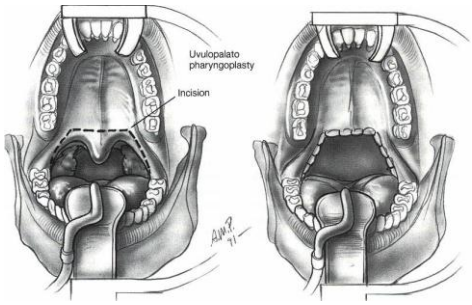

عملية UPPP

.